

На правах рукописи



Потрясова Александра Михайловна

**Оптимизация методов диагностики и лечения пациентов с асимметричным положением
нижней челюсти**

14.01.14 – Стоматология

Автореферат
диссертации на соискание ученой степени
кандидата медицинских наук

Москва – 2022

Работа выполнена в федеральном государственном автономном образовательном учреждении высшего образования Первый Московский государственный медицинский университет имени И.М. Сеченова Министерства здравоохранения Российской Федерации (Сеченовский Университет)

Научные руководители:

член-корреспондент РАН,

доктор медицинский наук, профессор

доктор медицинских наук, профессор

Иванов Сергей Юрьевич

Адмакин Олег Иванович

Официальные оппоненты:

Мураев Александр Александрович – доктор медицинских наук, доцент, Федеральное государственное автономное образовательное учреждение высшего образования «Российский университет дружбы народов», Медицинский институт, кафедра челюстно-лицевой хирургии и хирургической стоматологии, профессор кафедры

Польма Людмила Владимировна – доктор медицинских наук, доцент, Федеральное государственное бюджетное образовательное учреждение высшего образования «Московский государственный медико-стоматологический университет имени А.И. Евдокимова» Министерства здравоохранения Российской Федерации, кафедра ортодонтии, профессор кафедры

Ведущая организация: Государственное бюджетное учреждение здравоохранения Московской области «Московский областной научно-исследовательский клинический институт имени М.Ф. Владимирского»

Защита диссертации состоится «15» сентября 2022 г. в 13-00 часов на заседании диссертационного совета ДСУ 208.001.07 при ФГАОУ ВО Первый МГМУ им. И.М. Сеченова Минздрава России (Сеченовский Университет) по адресу: 119991 г. Москва ул. Трубецкая д.8, стр.2

С диссертацией можно ознакомиться в ЦНМБ ФГАОУ ВО Первый МГМУ им. И.М. Сеченова Минздрава России (Сеченовский Университет) (119034, г. Москва, Зубовский бульвар, д.37/1) и на сайте организации: <https://www.sechenov.ru>

Автореферат разослан «__» _____ 2022 г.

Ученый секретарь диссертационного совета
кандидат медицинских наук, доцент



Дикопова Наталья Жоржевна

ОБЩАЯ ХАРАКТЕРИСТИКА РАБОТЫ

Актуальность темы исследования

Асимметрия лица, обусловленная аномальным положением нижней челюсти, определяет актуальность научно-практических исследований в области эстетики челюстно-лицевой области (Доменюк Д.А. с соавт., 2016, 2017. Андреищев А.Р., 2008, Иорданишвили А.К., Солдатова Л.Н., 2016; Наумович С.А., 2014).

По данным отечественных специалистов, асимметричное положение нижней челюсти встречается от 1,3 до 2% случаев от числа обследованных (Куроедова В.Д., Макарова А.Н., 2012, 2014; Аликова З.Р. с соавт., 2016; Смирнова Я.В., 2014; Бриль Е.А., Тихонов В.Э., 2017).

Зарубежные исследователи, проводившие подобный анализ в Северной Каролине (США), выявили асимметрию лица у 34% обследованных пациентов, используя при этом специальные методы антропометрического анализа (Proffit W.R., 2007). Вероятно, подобное несоответствие данных, объясняется разнообразием видов асимметрии положения нижней челюсти в различных направлениях (Оспанова Г.Б., 2001; Bishara S.E., 1994).

Особое место в этиологии асимметричного положения нижней челюсти отводится изменениям в височно-нижнечелюстном суставе. Специалистами представлены классификации, в которых отражены нарушения роста и развития суставного отростка нижней челюсти и показаны нарушения морфологии костных структур сустава и мышечно-дискового аппарата сочленения (Wolford L.M., 2014).

Для определения асимметрии челюстно-лицевой области к числу основных инструментов диагностики относят фотостатический анализ, ортопантомографию, КЛКТ, МРТ височно-нижнечелюстных суставов. Каждый из методов имеет преимущества и недостатки, детально изложенные в специальной литературе.

Показаны преимущества трехмерной визуализации челюстно-лицевой области (Коробкеев А.А., с соавт., 2020; Митчелл Л., 2017; Нанда Р., 2016; Салеева Г.Т., Юдина Т.Н., 2017; Хайбуллина Р.Р. с соавт., 2008)

Морфологические особенности костных элементов ВНЧС, по мнению специалистов, определяются особенностями строения зубных дуг, расположением передних зубов, величиной их перекрытия, окклюзионными взаимоотношениями антагонистов (Доменюк Д.А. с соавт., 2017; Намханов В.В. с соавт., 2009; Slavicer R. et al., 2002, 2011).

Окклюзионные взаимоотношения определяют морфологические особенности костных структур височно-нижнечелюстного сустава. Исследователями отмечены особенности формы и представлены варианты конгруэнтности суставных головок и ямок, что определяет их симметричность и асимметричность наиболее выраженные при патологических видах

окклюзии (Гайворонская М.Г., 2014; Пичугина Е.Н. с соавт., 2018; Мажаров В.Н. с соавт., 2021; Park H.S., 2020; Shkarin V.V. et al,2021).

Принцип ортодонтического лечения определяется оптимальной окклюзионной концепцией, обеспечивающей морфологический и эстетический оптимум челюстно-лицевой области, что отражено в работах отечественных и зарубежных специалистов (Кравченко В.Г. с соавт., 2014; ; Маннанова Ф.Ф. с соавт., 2017; Дмитриенко С.В. с соавт., 2013; Иванов С.Ю. с соавт., 2013; Но С.Л. et al , 2020; Kwon S.M. et al, 2019).

Лечение пациентов с аномалиями окклюзии в сочетании с патологией височно-нижнечелюстных суставов является сложной задачей ортодонтии и требует комплексного подхода (Давыдов Б.Н., 2021; Choi J.W.,2021).

Таким образом, анализируя представленные данные, можно сделать заключение об актуальности темы исследования, которое имеет практическое значение и направлено на эффективность лечения пациентов с асимметричным положением нижней челюсти.

Степень научной разработанности темы

Учитывая особенности клинической картины асимметрии лица и, в частности, положения нижней челюсти, с учетом сопутствующих патологических изменений в суставах, в отечественной и зарубежной литературе широко обсуждаются методы комплексного лечения данных пациентов (Лапина Н.В. с соавт.,2013; Науменко Ю.Н., Данилова М.А., 2010; Aksoy A., Canan S., 2011; Gallone M. с соавт., 2019; Posnick J.C., Kaban L.B., 2021; Wu J. с соавт., 2015).

Несмотря на наличие протоколов лечения данного контингента в соответствии с современными алгоритмами обследования, существует необходимость в разработке дополнительных методов обследования и лечения пациентов с асимметрией лица (Давыдов, Б.Н., Дмитриенко, С.В., Доменюк, Д.А., 2017). Все вышеперечисленные проблемы остаются актуальными для клиники стоматологии, что, безусловно, определяет цель исследования.

Цель исследования

Повышение эффективности лечения пациентов с асимметричным положением нижней челюсти за счет совершенствования методов дифференциальной диагностики зубоальвеолярной и гнатической форм патологий.

Задачи исследования

1. Разработать методы исследования гнатической части лица у пациентов с асимметричным положением нижней челюсти.

2. Определить морфометрические особенности челюстно-лицевой области у пациентов с асимметричным положением нижней челюсти.

3. Разработать классификацию основных форм асимметричного положения нижней челюсти и определить основные признаки патологии.

4. Оценить эффективность ортодонтического лечения пациентов с зубоальвеолярными формами патологии.

5. Оценить эффективность комплексного (хирургического и ортодонтического) лечения пациентов с гнатическими формами асимметричного положения нижней челюсти.

6. Разработать практические рекомендации по диагностике и лечению пациентов с асимметричным положением нижней челюсти.

Научная новизна

Проведена оценка основных морфометрических параметров челюстно-лицевой области у пациентов с асимметричным положением нижней челюсти в сравнении с данными, полученными у людей с физиологической окклюзионной нормой.

Показаны особенности суставного пространства кранио-фациального комплекса у пациентов с зубоальвеолярными и гнатическими формами асимметричного положения нижней челюсти.

Представлены новые данные об особенностях расположения костных структур ВНЧС при асимметричном положении нижней челюсти на стороне её смещения и на контрлатеральной стороне с учетом формы патологии.

Отмечено несоответствие основных размеров зубных дуг стороны смещения челюсти, параметрам контрлатеральной стороны.

Предложена классификация основных форм асимметричного положения нижней челюсти.

Проанализирована результативность методов диагностики и лечения пациентов с асимметричным расположением нижней челюсти, показывающая эффективность лечения с учетом предложенных критериев.

Теоретическая и практическая значимость работы

Разработаны методы исследования межгнатического пространства на боковых телерентгенограммах и метод прогнозирования положения окклюзионной плоскости при её аномальном расположении.

Разработаны дополнительные методы биометрического исследования моделей челюстей, позволяющие проводить дифференциальную диагностику между зубоальвеолярными и гнатическими формами патологии.

Показано клиническое значение и особенности комплексных методов лечения пациентов с различными формами асимметричного положения нижней челюсти.

Основные диагностические и лечебные мероприятия, которые были предложены автором, внедрены в работу клинических стоматологических учреждений г. Москвы и оценена их эффективность; результаты исследования используются в учебном процессе на кафедрах ФГАОУ ВО «Первый Московский государственный медицинский университет им. И.М. Сеченова (Сеченовский университет)».

Методология и методы исследования

Диссертационная работа выполнена в соответствии с принципами и правилами доказательной медицины. Типы исследования – контролируемое лонгитудинальное проспективное клиническое простое открытое исследование.

Использованы клинические, морфометрические, функциональные, рентгенологические (конусно-лучевая компьютерная томограмма) и биометрические методы исследования.

Накопление, корректировка, систематизация исходной информации и визуализация полученных результатов осуществлялись в электронных таблицах Microsoft Office Excel 2016. Статистическая обработка данных выполнена применением пакетов прикладных программ Statistica 12. Предмет исследования – динамика изменения показателей медико-социального анкетирования, фотометрического, функционального, рентгенологического и биометрического методов исследования на этапах комплексной реабилитации пациентов с деформациями челюстно-лицевой области, основанной на алгоритме междисциплинарного взаимодействия врачей различной профильной направленности.

Объектом изучения были 132 пациента в возрасте от 20 до 45 лет с асимметричными деформациями челюстно-лицевой области, осложненными дефектами зубных рядов.

Основные положения, выносимые на защиту

1. Основные формы асимметричного положения нижней челюсти определяются морфометрическими особенностями челюстно-лицевой области, особенностями височно-нижнечелюстного сустава и биометрическими параметрами зубных дуг.

2. Диагностика и определение плана ортодонтического лечения пациентов с зубоальвеолярными формами асимметричного положения нижней челюсти определяется прогностическим расположением основных параметров межгнатического пространства и индивидуальными особенностями кранио-фациального комплекса.

3. Эффективность комплексного (хирургического и ортодонтического) лечения пациентов с гнатическими формами асимметричного положения нижней челюсти обеспечивается достижением морфологического и эстетического равновесия в челюстно-лицевой области.

Степень обоснованности и достоверности научных положений, выводов и рекомендаций

В данной работе, оценивалась эффективность предложенных автором методов диагностики и лечения пациентов с асимметричным положением нижней челюсти. Полученные данные клинического, фотометрического, биометрического и рентгенологического методов исследования были подвергнуты статистической обработке и логическому анализу. Результаты исследования опубликованы в рецензируемых научных журналах списка ВАК.

Апробация работы

Положения, составляющие основу работы, докладывались и были обсуждены на: Всероссийской научно-практической конференции "Современная Российская наука: актуальные вопросы. Достижения и инновации"; Международной научно-практической конференции «Инновационные подходы в современной науке».

Внедрение в практику

Результаты исследования внедрены в учебный процесс кафедры детской, профилактической стоматологии и ортодонтии и кафедры челюстно-лицевой хирургии имени академика Н.Н.Бажанова ФГБАОУ ВО «Первый Московский государственный медицинский университет им. И.М. Сеченова» (Сеченовский университет).

Оформлен акт внедрения результатов диссертационной работы в работу отделения детской стоматологии и ортодонтии и отделения челюстно-лицевой хирургии Института стоматологии имени Е.В. Боровского ФГАОУ ВО Первый Московский государственный медицинский университет им. И.М. Сеченова» (Сеченовский университет).

Соответствие диссертации паспорту научной специальности

Научные положения диссертации соответствуют пунктам 3,4,5 паспорта специальности 14.01.14. - Стоматология.

Публикации

По результатам исследования автором опубликовано 8 работ, в том числе 7 научных статей в журналах, включенных в Перечень рецензируемых научных изданий, в которых должны быть

опубликованы основные научные результаты диссертаций на соискание ученой степени кандидата наук; 1 статья в изданиях, индексируемых в международной базе Web of Science.

Объем и структура диссертации

Настоящее диссертационное исследование изложено на 121 страницах (компьютерный текст, включая список литературы и приложения). В качестве иллюстративного материала представлено 45 рисунков и 24 таблицы. В диссертации имеется введение, глава, посвященная обзору литературных источников по теме исследования. Представлена глава с материалами и методами исследования и три главы с результатами собственных исследований. Также представлены выводы и рекомендации. В список литературы включено 218 источников, из которых 89 были опубликованы на русском языке и 129 работ – на иностранных языках.

ОСНОВНОЕ СОДЕРЖАНИЕ РАБОТЫ

На первых этапах исследования был проведен анализ морфометрических особенностей челюстно-лицевой области у 59 пациентов с асимметричным положением нижней челюсти в сравнительном аспекте с 73 людьми, имеющими физиологические варианты окклюзионных взаимоотношений. Результаты исследования позволили разработать классификацию основных форм асимметричного положения нижней челюсти и показать клинические признаки патологии.

На втором этапе исследования проведено ортодонтическое лечение 37 пациентов 1 группы (с зубоальвеолярными формами асимметричного положения нижней челюсти) и 22 пациентов с гнатическими формами патологии. Показана эффективность предложенных методов и даны практические рекомендации. Группу сравнения составили 73 человека обоего пола с физиологической окклюзионной нормой.

При визуальном осмотре лица оценивали симметричность расположения его частей. Всем пациентам проводили фотометрический анализ, полученных как в боковой, так и в прямой проекциях.

Анализ фотоснимков в боковой проекции осуществляли по общепринятым методам с нанесением рекомендованных точек и линий.

Анализируя снимки, полученные в прямой проекции, с учетом поставленных в работе задач, проводили горизонтальные и вертикальные ориентиры. Первой линией, была прямая, соединяющая надбровные дуги. Параллельно ей проходила линия, соединяющая наружные края глазной щели (ex). Перпендикулярно к проведенным линиям, из точки «орh», расположенной на верхней линии, проводили вертикаль, которая при оптимальных типах лица проходила через точки «п», «sp», «gn», соответствовала срединной эстетической линии лица, которая делила его

на две относительно симметричные половины. При асимметричном положении нижней челюсти указанные точки были смещены в сторону от эстетической центральной вертикали.

При анализе положения губ прямой линией соединяли наружные края губ в антропометрических точках «sh». В норме указанная линия, как правило, была параллельна зрачковой (глазной) линии. При аномалиях измеряли угол между глазной и губной линиями. Кроме того, линию верхних клыков оценивали с помощью шпателя, который устанавливали между антимерами во время получения снимка, что позволяло оценить отклонение окклюзионной плоскости от относительно стабильных анатомических ориентиров, в частности глазной горизонтали.

На боковой ТРГ, общепринятая спинальная горизонталь, являлась границей между гнатической и назальной частями лица. Продолжение указанной линии до пересечения с мандибулярной горизонталью в конструируемой точке «С» образовывало гнатический угол, который использовался в качестве основного ориентира для построения горизонталей гнатического пространства.

Соединение точки «С» с точкой апикального базиса верхней челюсти («А») определяла положение верхней апикальной горизонтали. По аналогии проводили построение нижней апикальной горизонтали, соединяя точку «С» с точкой апикального базиса нижней челюсти («В»).

Биссектриса угла, образованного апикальными горизонталями, соответствовала оптимальному расположению окклюзионной плоскости.

Предложенная методика построения окклюзионной плоскости позволяла определить аномалии окклюзии в вертикальном направлении (симметричном и асимметричном) как в боковом, так и в переднем сегменте зубных дуг. На боковых рентгенограммах определяли угол нижней челюсти, образованный её ветвью и телом. Особое внимание уделяли гнатической части лица, расположенной между спинальной и мандибулярной плоскостями.

Определили углы: межгнатический (расположенный между спинальной и мандибулярной линиями); межальвеолярный (между линиями апикальных базисов челюстей); верхний альвеолярно-окклюзионный (между альвеолярной линией верхней челюсти и окклюзионной плоскостью); верхний альвеолярно-гнатический (между спинальной и окклюзионной линиями); верхний окклюзионно-гнатический (между окклюзионной и спинальной линиями); нижний альвеолярно-окклюзионный (между альвеолярной линией нижней челюсти и окклюзионной плоскостью); нижний альвеолярно-гнатический (между мандибулярной и окклюзионной линиями); нижний окклюзионно-гнатический (между окклюзионной и мандибулярной линиями).

Особое внимание в исследовании уделяли расположению суставных головок в структуре кранио-фациального комплекса у пациентов исследуемых групп. На томограмме головы, полученной на уровне расположения суставных головок нижней челюсти проводили реперные линии. Указанные линии соединяли медиальный и латеральный полюс суставных головок каждой из сторон, с пересечением их вблизи большого затылочного отверстия и образованием тупого угла различной величины.

Анализ расположения костных элементов ВНЧС определяли на томограммах. Сагиттальный параметр ямки височной кости измеряли от ската суставного бугорка до задней стенки ямки по условной горизонтали, которая проходила в передне-заднем направлении. Из верхней точки суставной ямки опускали перпендикуляр и измеряли высоту ямки. Указанные линии служили ориентиром для измерения суставных головок нижней челюсти.

По линейным размерам рассчитывали относительные показатели, такие как индекс суставной головки и ямки, модули костных элементов, конгруэнтность сочленения. При расчёте индекса костных элементов вертикальные параметры делили на сагиттальные и умножали на 100%.

Модули костных элементов (головки и ямки) определяли как сумму вертикального и сагиттального размера, уменьшенную вдвое и умноженную на 100%. Конгруэнтность сочленения определялась отношением модуля головки к модулю ямки.

При измерении гипсовых моделей использовали общепринятые методы исследования и их модификации, предложенные специалистами. На гипсовых моделях резцовая точка «р» располагалась между центральными резцами, как на верхней, так и нижней зубной дуге. Ориентиром для обозначения молярных точек «м» служила вершина дистального бугорка второго моляра с вестибулярной стороны. Клыковая точка «к» располагалась на рвущем бугорке клыка.

Линия, соединяющая молярные точки определяла ширины зубной дуги. Перпендикуляр к молярной линии, проведенный из резцовой точки, определял резцово-молярную сагитталь (РМС) или глубину дуги. Линия, соединяющая резцовую и молярную точки, определялась как резцово-молярная диагонали (РМД).

Аналогичным образом определялись параметры переднего отдела дуги. От клыковых точек «к» к резцово-молярной сагиттали и перпендикулярно к ней оценивали клыковую ширину (КШ) полудуги. При симметричных зубных дугах клыковая ширина правой и левой стороны была примерно одинаковой и составляла межклыковое расстояние переднего отдела дуги в целом. Расстояние от резцовой точки до места пересечения с клыковой шириной определяло резцово-клыковую сагитталь (РКС). Линия, соединяющая резцовую и клыковую точки, определялась как резцово-клыковая диагонали (РКД).

В ходе статистического исследования проводились общепринятые мероприятия на персональном компьютере с программным обеспечением Microsoft Excel и прикладных программах Statistica 12.0, которые позволяли рассчитывать среднюю арифметическую величину, ошибку репрезентативности. Сравнение выборок проводилось с использованием критерия Стьюдена, позволяющего определить достоверность результатов.

РЕЗУЛЬТАТЫ ИССЛЕДОВАНИЯ И ИХ ОБСУЖДЕНИЕ

В результате проведенного исследования установлено, что у людей с физиологической окклюзионной нормой параметры лицевого отдела головы определялись особенностями гнатических типов лица и типом роста челюстных костей.

При всех вариантах анатомического строения лица у людей с физиологическими видами прикуса вертикальная линия эстетического центра проходила через точки «n-gn» и делила лицо на относительно симметричные части.

Горизонтальная линии, проходящие через углы глаз (зрачковая линия), как правило, была параллельно лабиальной линии, соединяющей углы рта. При асимметрии лица зрачковая и лабиальная линии сходились под углом на стороне смещения нижней челюсти и подбородочной точки. При анализе телерентгенограмм установлено, что у людей с асимметричным положением нижней челюсти, угол между вертикалью Дрейфуса и нижнечелюстной горизонталью был вариабелен в зависимости от типа роста лица.

При асимметричном расположении нижней челюсти показатели углов гнатической части лица превосходили параметры пациентов с физиологической окклюзионной нормой.

У пациентов с асимметричным положением нижней челюсти величина угла расположения суставных головок в кранио-фациальном комплексе варьировала и не соответствовала гнатическому типу лица.

Место пересечения линий суставных головок, как правило, было смещено в сторону, соответствующую смещению нижней челюсти (рисунок 1).

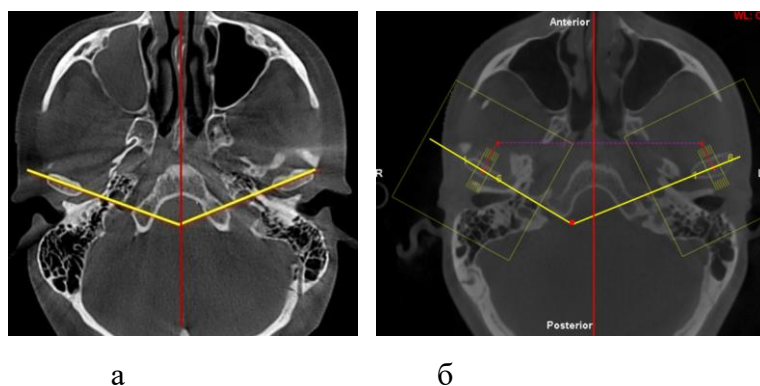


Рисунок 1 – Особенности расположения суставных головок и угла их конвергенции при физиологической (а) и перекрестной (б) окклюзии

Показатели, полученные у пациентов с различными вариантами асимметричного положения нижней челюсти, существенно отличались от параметров людей с физиологической окклюзионной нормой.

Результаты измерения гипсовых моделей челюстей показали, что практически все параметры зубных дуг при асимметричном положении нижней челюсти имели различия на стороне смещения и контралатеральной стороне. Величина верхней резцово-молярной диагонали на стороне смещения составляла $51,58 \pm 1,85$ мм, в то время как на контралатеральной стороне показатели были достоверно меньше ($47,82 \pm 1,46$ мм, $p < 0,05$).

Результаты исследования пациентов с асимметричным положением нижней челюсти и сравнение данных с пациентами, имеющими физиологическую окклюзию, показали, что наиболее часто встречаются две основные разновидности асимметричного положения нижней челюсти: зубоальвеолярная и гнатическая (рисунок 2).

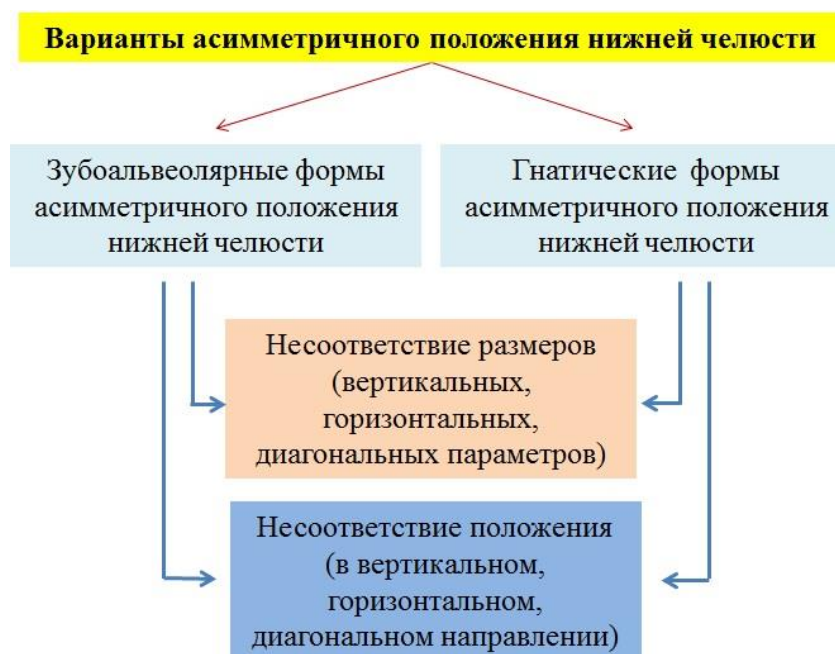

Рисунок 2 – Варианты асимметрии нижней челюсти

Указанные формы имели различия, как по лицевым признакам, так и по показателям рентгенологического анализа и биометрического исследования моделей челюстей (таблица 1).

Таблица 1 – Основные клинические признаки различных форм асимметричного положения нижней челюсти

| Основные параметры | Клинические признаки патологии при форме: | |
|---|---|--|
| | зубоальвеолярной | гнатической |
| Угол между зрачковой и губной линиями лица | от 0 до 6 градусов | более 6 градусов |
| Отклонение подбородочной точки от вертикальной линии эстетического центра | от 0 до 6 градусов | более 6 градусов |
| Смещение межрезцовой линии | не более, чем на ширину коронки нижнего медиального резца | более, чем на ширину коронки нижнего медиального резца |
| Размеры тела нижней челюсти с правой и левой стороны | не изменены | различны по величине |
| Величина углов нижней челюсти с правой и левой стороны | не изменена | различна по величине |
| Соответствие типов лица типам зубоальвеолярных дуг | соответствуют | не соответствуют |
| Соразмерность верхних и нижних зубных дуг | соответствуют | не соответствуют |

Результаты лечения пациентов 1 группы показали, что расположение спинальной и мандибулярной линий оставалось без изменения и, как правило, соответствовало типам лица. Обращало на себя внимание изменение положения окклюзионной линии, которая с линией Дрейфуса образовывало до лечения угол, равный $79,23 \pm 0,96$ градусов, а после лечения показатели составляли $75,12 \pm 0,87$ градусов.

Также, практически без изменения оставался межгнатический угол (SpP /MP). Однако изменение положения окклюзионной плоскости вносило определенные коррективы в верхне- и нижнечелюстную составляющие межгнатического угла. Так, угол между спинальной и окклюзионной плоскостями (SpP / OcP) изменялся с $8,46 \pm 0,42$ до $10,05 \pm 0,14$ градусов, а угол между окклюзионной и мандибулярной линиями изменялся с $13,2 \pm 0,57$ до $10,03 \pm 0,46$ градусов. Таким образом, в результате лечения отмечалось изменение положения окклюзионной плоскости и равенство углов верхне- и нижнечелюстных составляющих межгнатического угла.

Величина отклонения верхнего альвеолярно-окклюзионного угла (АСОс) от конструируемой окклюзионной линии в ходе лечения изменялась с $8,46 \pm 1,38$ градусов до $0,42 \pm 0,31$ градуса и практически соответствовала вариантам окклюзионной нормы. Величина отклонения нижнего альвеолярно-окклюзионного угла (ОсСВ) изменялась с $15,29 \pm 1,63$ градусов до $0,53 \pm 0,39$ градусов. Полученные данные свидетельствовали о нормализации расположения окклюзионной плоскости после ортодонтического лечения.

После ортодонтического лечения происходили изменения в височно-нижнечелюстном суставе. Размеры суставных головок практически не отличались от показателей, полученных до

лечения. Однако происходили незначительные изменения в размерах суставных ямок. На стороне смещения сагиттальные размеры незначительно увеличивались с $16,79 \pm 0,82$ мм до $19,04 \pm 1,23$ мм, а на контрлатеральной стороне, происходило компенсаторное уменьшение сагиттальных размеров ямки с $22,54 \pm 0,76$ мм до $20,02 \pm 1,18$ мм.

Изменение размеров суставных ямок в вертикальном направлении внесло изменения в относительные показатели параметров костных элементов сустава.

После лечения индекс суставной ямки на стороне смещения уменьшался с $69,17 \pm 1,37$ до $50,0 \pm 0,94$ и был близок к показателям мезотемпорального типа. На контрлатеральной стороне исследуемый индекс повышался с $34,27 \pm 0,97$ до $42,26 \pm 0,91$, что также было характерно для суставов мезотемпорального типа.

В связи с этим конгруэнтность на стороне смещения составляла $59,93 \pm 0,34\%$, а на контрлатеральной стороне – $59,51 \pm 0,83\%$. Показатели конгруэнтности костных элементов сустава на обеих сторонах после лечения превышали показатели физиологической окклюзионной нормы.

Таким образом, лечение пациентов способствовало ремоделированию суставных ямок с обеих сторон, однако показатели не соответствовали оптимальной физиологической норме, что требовало более длительного ретенционного периода, направленного на нормализацию основных параметров ВНЧС, в частности на достижение оптимальной конгруэнтности костных элементов сустава.

При биометрическом исследовании моделей челюстей было отмечено несоответствие размеров на стороне смещения нижней челюсти параметрам контрлатеральной стороны.

Результаты измерения гипсовых моделей челюстей показали, что у пациентов 1 группы после лечения величина резцово-молярной диагонали на стороне смещения изменялись с $51,92 \pm 0,83$ мм до $53,85 \pm 0,87$ мм.

На противоположной стороне показатели в ходе лечения изменялись от $50,05 \pm 0,74$ мм до $54,12 \pm 0,87$ мм ($p > 0,05$). Увеличение показателя после лечения было обусловлено, как правило, нормализацией положений передних зубов и увеличением глубины зубной дуги

Также после лечения существенно изменились размеры резцово-клыковой диагонали с $18,41 \pm 0,52$ мм до $21,42 \pm 0,47$ мм на стороне смещения челюсти, и с $17,39 \pm 0,38$ мм до $21,13 \pm 0,39$ мм с противоположной стороны. Показатели соответствовали физиологическим нормам окклюзии.

После лечения трансверсальные размеры в области моляров практически не изменялись и на стороне смещения показатели до и после лечения составляли $31,08 \pm 0,89$ мм и $31,17 \pm 0,91$ мм, соответственно, а на контрлатеральной стороне – $31,09 \pm 0,77$ мм, $31,25 \pm 0,84$ мм ($p > 0,05$). Соразмерность показателей сторон была обусловлена не столько изменениями положения

моляров, сколько нормализацией положения резцов и изменением расположения срединной сагитальной линии.

Таким образом, результаты биометрии показали эффективность проведенных методов диагностики и лечения пациентов исследуемой группы.

Результаты лечения пациентов 2 группы показали, что после комплексного, ортодонтического и хирургического лечения происходило изменение положения горизонтальных линий, так как оперативное лечение проводилось как на верхней, так и на нижней челюстях с учетом поставленного диагноза и составленного плана лечения.

В целом по группе положение плоскости основания верхней челюсти (спинальной горизонтали) изменялось с $80,03 \pm 1,04$ градусов до $84,17 \pm 0,88$ градусов и соответствовало нормальным показателям боковых телерентгенограмм, в то время как у пациентов 1 группы данный показатель оставался без изменения.

Изменение расположения окклюзионной плоскости с $78,12 \pm 0,96$ градусов до $73,74 \pm 0,92$ градусов было обусловлено нормализацией окклюзии.

В отличие от результатов лечения, полученных при анализе результатов пациентов 1 группы, во 2 группе исследования существенно и достоверно изменялось положение межгнатического угла с $53,74 \pm 1,77$ градусов до $62,81 \pm 1,17$ градусов ($p < 0,05$)

Изменение положения окклюзионной плоскости вносило определенные коррективы в верхне- и нижнечелюстную составляющие межгнатического угла. Однако, угол между спинальной и окклюзионной плоскостями (SpP / OcP) практически не изменялся до и после лечения и составлял $11,21 \pm 0,33$ до $12,42 \pm 0,27$ градусов.

Угол, образованный окклюзионной и мандибулярной плоскостями, в ходе наблюдения менялся с $24,69 \pm 0,96$ до $12,67 \pm 0,48$ градусов. В результате лечения отмечалось изменение положения окклюзионной плоскости и равенство углов верхне- и нижнечелюстных составляющих межгнатического угла, что свидетельствовало об эффективности хирургического этапа лечения гнатических форм асимметричного положения нижней челюсти.

В результате исследования установлено, что происходили изменения показателей практически всех углов межгнатического пространства. Отклонения от нормальных показателей до лечения у верхнего (SpCA) и нижнего (BCM) альвеолярно-гнатических углов составляли $4,16 \pm 0,32$ градусов и $7,48 \pm 0,61$ градусов. После лечения показатели практически соответствовали норме, и величина отклонения составляла не более 1 градуса.

До лечения величина отклонения верхнего альвеолярно-окклюзионного угла (ACOc) от конструируемой окклюзионной линии составляла $10,01 \pm 0,82$ градусов, после лечения показатели были $0,79 \pm 0,34$ градуса и практически соответствовала вариантам окклюзионной

нормы. Величина отклонения нижнего альвеолярно-окклюзионного угла (OcCB) составляла $10,21 \pm 1,68$ градусов, после лечения показатели были $0,87 \pm 0,21$ градусов.

Полученные данные свидетельствовали о нормализации расположения окклюзионной плоскости и об эффективности лечения.

После завершения комплексного (хирургического и ортодонтического) лечения происходили изменения в височно-нижнечелюстном суставе. Происходили незначительные изменения в размерах суставных ямок. На стороне смещения ширина ямки увеличивались с $18,22 \pm 0,93$ мм до $20,93 \pm 0,89$ мм, а на контрлатеральной стороне сагиттальных размеры ямки практически не изменились ($21,53 \pm 0,96$ мм и $21,68 \pm 0,82$ мм, соответственно).

Изменение размеров суставных ямок в вертикальном направлении внесло изменения в относительные показатели параметров костных элементов сустава.

Индекс суставной ямки на стороне смещения составлял $63,37 \pm 0,95$. Величина изучаемого показателя была близка к крайним границам мезотемпорального типа, ближе к долихотемпоральному типу.

С другой (контрлатеральной) стороны исследуемый индекс был менее 40, что характерно для суставов брахитемпорального типа и составлял $34,79 \pm 0,78$.

Конгруэнтность на стороне смещения составляла $47,78 \pm 0,94\%$, а на контрлатеральной стороне – $53,99 \pm 0,83\%$. Показатели конгруэнтности костных элементов сустава были близки к показателям физиологической окклюзионной норме, что свидетельствовало об адаптации элементов сустава к длительному существованию гнатической формы асимметричного положения нижней челюсти.

После лечения определялись изменения биометрических показателей моделей челюстей, основные параметры которых были близки к показателям, полученным у лиц с физиологическими видами окклюзионных взаимоотношений.

Результаты измерения гипсовых моделей челюстей показали, что у пациентов 2 группы после лечения величина резцово-молярной диагонали на стороне смещения изменялись с $51,24 \pm 1,56$ мм до $54,12 \pm 1,45$ мм.

С противоположной (контрлатеральной) стороны размеры резцово-молярной диагонали полудуги менялись с $45,59 \pm 1,59$ мм до $50,17 \pm 1,74$ мм, ($p < 0,05$). Разница в диагональных размерах объясняется тем, что при лечении гнатических форм аномалий и, в особенности, осложненных зубоальвеолярными аномалиями кроме хирургических методов нормализации размеров челюстей использовались методы экстракционной терапии, обусловленной несоответствием размеров антагонистов. В некоторых случаях, имеющиеся дефекты зубных дуг закрывали методом перемещения зубов в постэкстракционное пространство, либо проводилось протетическое лечение.

Также после лечения существенно изменились размеры резцово-клыковой диагонали, а именно, с $21,94 \pm 0,83$ мм до $21,53 \pm 0,72$ мм на стороне смещения нижней челюсти.

Аналогичные параметры на противоположной (контрлатеральной) стороне менялись с $19,53 \pm 1,03$ мм до $21,34 \pm 0,92$ мм.

Показатели соответствовали размерам дуг при физиологической окклюзионной норме. После лечения трансверсальные размеры в области моляров на стороне смещения изменялись с $28,11 \pm 1,41$ мм до $30,72 \pm 0,97$ мм, а на контрлатеральной стороне – с $25,95 \pm 1,66$ мм до $26,29 \pm 1,48$ мм ($p > 0,05$).

Таким образом, комплексный подход к диагностике и выбору методов лечения с учетом особенностей челюстно-лицевой области обеспечивает равновесие между морфологией, функцией и эстетикой у пациентов исследуемых групп.

ЗАКЛЮЧЕНИЕ

1. Предложен метод анализа гнатической части лица на боковых телерентгенограммах, основанный на построении прогнозируемой окклюзионной линии. Место пересечения спинальной и мандибулярной плоскостей определяло величину межгнатического угла, из вершины которого строили верхнюю и нижнюю альвеолярные линии, соединяющие точки апикальных базисов. Биссектриса межальвеолярного угла служила ориентиром для построения окклюзионной плоскости при асимметричном положении жевательных зубов в вертикальном направлении.

2. При асимметричном положении нижней челюсти определялась не параллельность горизонтальных линий, проходящих через углы глаз (зрачковая линия) и через углы рта (губная линия), а показатели основных углов гнатической части лица превосходили параметры пациентов с физиологической окклюзионной нормой. Место пересечения условных линий суставных головок, как правило, было смещено в сторону, соответствующую смещению нижней челюсти. На стороне смещения индекс суставной ямки был значительно больше, чем на контрлатеральной стороне и составлял $66,13 \pm 2,74$, что соответствовало брахитемпоральному типу ямки. На контрлатеральной стороне индекс ямки был $34,52 \pm 1,99$, что соответствовало долихотемпоральному типу.

3. По показателям клинического исследования, рентгенологического анализа и биометрии моделей челюстей выделены две основные формы асимметричного положения нижней челюсти: зубоальвеолярная и гнатическая. Различия в клинических признаках патологии определяет особенности диагностики и выбора методов лечения пациентов с учетом отмеченных форм.

4. Результаты лечения пациентов 1 группы показали, что расположение спинальной и мандибулярной линий оставалось без изменения и, как правило, соответствовало типам лица. Обращает на себя внимание изменение положения окклюзионной линии, которая с линией Дрейфуса образовывало до лечения угол, равный $79,23 \pm 0,96$ градусов, а после лечения показатели составляли $75,12 \pm 0,87$ градусов. После завершения ортодонтического лечения происходили изменения в височно-нижнечелюстном суставе. На стороне смещения сагиттальные размеры суставных ямок незначительно увеличивались с $16,79 \pm 0,82$ мм до $19,04 \pm 1,23$ мм, а на контрлатеральной стороне, происходило компенсаторное уменьшение сагиттальных размеров ямки с $22,54 \pm 0,76$ мм до $20,02 \pm 1,18$ мм. Биометрический анализ моделей челюстей определены изменения основных параметров зубных дуг, которые соответствовали показателям физиологической окклюзионной нормы.

5. Результаты лечения пациентов 2 группы показали, что после комплексного лечения происходили изменения в расположении горизонтальных линий на боковых телерентгенограммах, которые были близки к показателям людей с физиологической окклюзией. Лечение пациентов с гнатическими формами асимметричного положения нижней челюсти оказывало определенный эффект на состояние височно-нижнечелюстного сустава, однако показатели не соответствовали физиологическому окклюзионному статусу. В тоже время показатели конгруэнтности костных элементов нижнечелюстного сочленения оставались относительно стабильными на всех этапах лечения.

ПРАКТИЧЕСКИЕ РЕКОМЕНДАЦИИ.

1. Для оценки асимметричного положения нижней челюсти в вертикальном направлении рекомендовано оценивать угол, образованный зрачковой и губной линиями, который при зубоальвеолярных формах составлял от 0 до 6 градусов, а при гнатических формах был более 6 градусов.

2. Для диагностики форм асимметричного положения нижней челюсти в сагиттальном направлении рекомендовано оценивать угол, образованный вертикальной эстетической линией лица и линией, соединяющей носовую точку «n» с подбородочной точкой «gn», который при зубоальвеолярных формах составлял от 0 до 6 градусов, а при гнатических формах был более 6 градусов.

3. При дифференциальной диагностики форм асимметричного положения нижней челюсти необходимо оценивать смещение межрезцовой линии, которая для зубоальвеолярных форм не превышает ширину коронки нижнего медиального резца. Размеры тела и величина углов нижней челюсти с правой и левой стороны при зубоальвеолярных формах не изменены и соответствуют физиологической норме, в отличие от пациентов с гнатическими формами

патологии. Типы лица соответствуют типам зубных дуг при зубоальвеолярной форме и не соответствуют при гнатической форме аномалии.

4. При биометрическом исследовании гипсовых моделей челюстей у пациентов с асимметричным положением нижней челюсти, рекомендовано измерение резцово-молярной сагиттали, от межрезцовой точки до трансверсальной линии пересечения со вторым моляром. Резцово-клыковую сагитталь рекомендовано измерять от точки между резцами до точки пересечения с точкой на окклюзионном контуре бугорка клыка; ширины зубной дуги от молярной точки до резцово-молярной сагиттали; ширины зубной дуги от клыковой точки до резцово-молярной сагиттали; резцово-молярной диагонали от межрезцовой точки до второго моляра; резцово-клыковой диагонали – от межрезцовой точки до клыка.

СПИСОК РАБОТ, ОПУБЛИКОВАННЫХ ПО ТЕМЕ ДИССЕРТАЦИИ

1. Alexander Lepilin, Vladimir Shkarin, Ghamdan Al-Harazi, Sergey Dmitrienko, Dmitry Domenyuk, Stanislav Domenyuk, **Alexandra Potrysova**.// A biometric approach to diagnosis and managment of morphological changes in the dental structure // **Archiv euromedica**. – 2020. – vol. 10 – num. 3 – P. 118-126. [**Web of science**]

2. Кочкоян Т.С., Шкарин В.В., Доменюк Д.А., Дмитриенко Д.С., **Потрясова А.М.**, Рожкова М.Г., Дмитриенко Т.Д. Стратегия ортодонтического лечения у пациентов с асимметрией зубных дуг в диагональном направлении с учетом краниофациальной морфологии. // **Медицинский алфавит**. – 2021г. – № 2. – С. 56-63. (**ВАК**)

3. Кочкоян Т. С., Шкарин В. В., Доменюк Д. А., Дмитриенко Д. С., **Потрясова А. М.**, Рожкова М. Г., Дмитриенко Т. Д. / Совершенствование клинических протоколов диагностики и ортодонтического лечения зубочелюстных аномалий с учетом индивидуальных морфологических особенностей. // **Медицинский алфавит**. – №12. – 2021г. – С. 48-54. (**ВАК**)

4. Иванов С.Ю., Дмитриенко С.В., Доменюк Д.А, Кочкоян Т.С., **Потрясова А.М.** / Вариабельность морфометрических параметров зубных дуг и костных структур височно-нижнечелюстного сустава при физиологических вариантах окклюзионных взаимоотношений (Часть II) // **Институт стоматологии**. – №4(93). – 2021г. – С.34-36. (**ВАК**)

5. **Потрясова А.М.**, Кабиева Х.А., Еловская А.А., Гиоева А.Б. Морфологические особенности строения ВНЧС при различных аномалиях прикуса, формирующих патологическую асимметрию положения нижней челюсти // **Медико-фармацевтический журнал «Пульс»**. – Т. 23 – № 4. – 2021г. – С.73-84. (**ВАК**)

6. С.Ю, Иванов, С.В. Дмитриенко, Д.А. Доменюк, **А.М. Потрясова** / Вариабельность морфометрических параметров зубных дуги и костных структур височно-нижнечелюстного

сустава при физиологических вариантах окклюзионных взаимоотношений (часть I) // **Клиническая стоматология.** – 2021г. – С. 44-47. (ВАК)

7. **Потрясова А.М.**, Еловская А.А., Кабиева Х.А., Быковская Т.В., Морозова Н.С. / Анализ распространенности скелетного компонента асимметрии нижней челюсти // **Институт стоматологии.** – 2021. – № 1(90) – С.76-77. (ВАК)

8. С.Ю Иванов, С.В. Дмитриенко, Д.А. Доменюк, **А.М. Потрясова** / Вариабельность морфометрических параметров зубных дуги и костных структур височно-нижнечелюстного сустава при физиологических вариантах окклюзионных взаимоотношений (часть III) // **Клиническая стоматология.** – №1(94) – 2022г. – С.18-20. (ВАК)

СВИДЕТЕЛЬСТВО О РЕГИСТРАЦИИ ПРОГРАММЫ ДЛЯ ЭВМ

Свидетельство о регистрации программы для ЭВМ № 2021617336, Российская Федерация. Программа помощи принятия решений, применяемая у пациентов, страдающих хронической почечной недостаточностью / Морозова Наталия Сергеевна, **Потрясова Александра Михайловна**, Еловская Алина Алексеевна, Илясов Вячеслав Викторович – 2021616306, заявл. 21.04.2021, **опубл. 13.05.2021**

СПИСОК СОКРАЩЕНИЙ И УСЛОВНЫХ ОБОЗНАЧЕНИЙ

ВНЧС- височно-нижнечелюстной сустав

КЛКТ- конусно-лучевая компьютерная томограмма

МРТ- магнитно-резонансная томограмма

ЧЛО- челюстно-лицевая область

ТРГ- телерентгенография

OrthoCAD- orthodontics computer assisted design

Le Fort II- unilateral or bilateral fracture of the maxilla