

На правах рукописи

СЕЛЕСКЕРИДИ

Вера Васильевна

**ЭФФЕКТИВНОСТЬ КОМПЛЕКСНОГО ЛЕЧЕНИЯ ПАЦИЕНТОВ С
АНОМАЛИЯМИ ОККЛЮЗИИ ВТОРОГО КЛАССА**

14.01.14 - стоматология

АВТОРЕФЕРАТ

диссертации на соискание ученой
степени кандидата медицинских наук

Волгоград – 2020

Работа выполнена в федеральном государственном бюджетном образовательном учреждении высшего образования "Ставропольский Государственный Медицинский Университет" Министерства Здравоохранения Российской Федерации.

Научный руководитель:

доктор медицинских наук, доцент, профессор

Вакушина Елена Анатольевна

Официальные оппоненты:

Фищев Сергей Борисович-доктор медицинских наук, профессор, заведующий кафедрой стоматологии детского возраста и ортодонтии ФГБОУ ВО СПбГПМУ Минздрава России

Рыжова Ирина Петровна-доктор медицинских наук, профессор, профессор кафедры ортопедической стоматологии ФГАОУ ВО НИУ «БелГУ» Минобрнауки России

Ведущая организация: ФГБОУ ВО «Воронежский государственный медицинский университет имени Н.Н. Бурденко» Минздрава России.

Защита диссертации состоится «___»_____2020 г. в _____ часов на заседании диссертационного совета Д 208.008.03 по присуждению ученой степени (доктора) кандидата медицинских наук при ФГБОУ ВО «Волгоградский государственный медицинский университет» Минздрава России по адресу: 400131, г. Волгоград, пл. Павших Борцов, 1.

С диссертацией можно ознакомиться в библиотеке и на сайте ФГБОУ ВО «Волгоградский государственный медицинский университет» Минздрава России: www.volgmed.ru

Автореферат разослан

«___»_____2020 г.

Ученый секретарь диссертационного совета,
доктор медицинских наук, профессор

Вейсгейм Людмила Дмитриевна

ОБЩАЯ ХАРАКТЕРИСТИКА РАБОТЫ

Актуальность темы исследования.

Краеугольным клиническим признаком, который характеризует гармонию формирования, развития и смыкания зубных рядов в центральном положении является физиологическая окклюзия, широко описываемая, как в российских, так и в иностранных литературных источниках (Гвоздева Ю.В., 2010; Тихонов А.В., 2012; Персин Л.С. и др., 2015; Севастьянов А.В., 2015; Брагин С.Е., 2015; Iwasaki. et al., 2011).

С позиций современной медицинской статистики и стоматологии (ортопедической и ортодонтии) окклюзионные нарушения занимают группу с достаточной частотой встречаемости и характеризуются выраженным клиническим полиморфизмом (Гооге Л.А. и др., 2014; Кравченко В.Г., 2016; Рыжова И.П. и др., 2017; Фищев С.Б. и др., 2019; Калиниченко Ю.А., 2019).

В клинике дистальная окклюзия характеризуется нарушением соотношения зубных дуг в сагиттальной плоскости с наличием пространства (щели) или отсутствием таковой (Гюева Ю.А. и др., 2009; Алимova М.Я., 2013; Арсенина О.И. и др., 2013; Малыгин Ю.М. и др., 2014; Маркова М.В. и др., 2014; Ишмурзин П.В., 2014; Ведешина Э.Г., 2019).

Дистальная окклюзия (К 07.20 по МКБ 10) с наличием режущего - бугоркового контакта (глубокая резцовая окклюзия) при привычном позиционировании нижней челюсти диагностируется у 20 - 25 % респондентов, и дистальная окклюзия с его отсутствием (глубокая резцовая дизокклюзия) диагностируется у 6 - 9 % респондентов, прошедших клиническое обследование на первичном стоматологическом приеме по данным (Турчиева О.В., 2011; Дмитриенко С.В., 2012; Вакушина Е.А. и др., 2013; Севастьянов А.В., 2015).

Залогом эффективной и стабильно долгосрочной реабилитации взрослых пациентов с заявленными стоматологическими проблемами, становится высокоточная (прецизионная) диагностика, включающая различные пакеты исследований, анализ полученных данных, планирование и принципы комплексного лечения, состоящие из различных методик (Лебеденко И.Ю. и др., 2010; Ленденгольц Ж.А. и др., 2010; Дзараева З.Р., 2013; Польша Л.В., 2014; Рублева И.А. и др., 2014; Доменюк Д.А. и др., 2015).

Зачастую зарубежными и отечественными авторами при предложении схем, протоколов или алгоритмов лечения предлагаются, к сожалению не всегда зубосохраняющие методики, не сочетающиеся в полном объеме функциональные, аппаратурные, аппаратурно-хирургические и ортопедические методы лечения патологии дистальной окклюзии в активном периоде в целом и ретенционном в частности. Требуют дополнительного исследования вопросы, касающиеся диагностики и лечения взрослых пациентов с заявленной патологией путем изучения влияния различных вариантов форм зубных дуг на морфометрические особенности ВНЧС. Совокупность этих проблем, несомненно, определяет актуальность и своевременность данного исследования, определяет его цель и задачи.

Цель исследования: повышение эффективности диагностики и комплексного лечения пациентов с дистальной окклюзией с учетом индивидуальных морфометрических особенностей челюстно-лицевой области.

Задачи исследования:

1. Определить частоту встречаемости дистальной окклюзии у пациентов в возрасте от 18 до 35 лет с индивидуальными морфометрическими особенностями челюстно-лицевой области.
2. Изучить особенности сагиттальной кривой Spee у пациентов с физиологической окклюзией при различных типах лица и вариантах зубных дуг.
3. Изучить особенности сагиттальной кривой Spee у пациентов с дистальной окклюзией при различных типах лица и вариантах зубных дуг.
4. Определить морфометрические особенности ВНЧС у пациентов с дистальной окклюзией (1 и 2 подкласса).

5. Разработать рекомендательный стандарт комплексного лечения пациентов с дистальной окклюзией с индивидуальными морфометрическими особенностями челюстно-лицевой области.

6. Определить клиническую эффективность рекомендательного стандарта комплексного лечения пациентов с дистальной окклюзией с индивидуальными морфометрическими особенностями челюстно-лицевой области.

Научная новизна исследования.

Впервые на основании полученных цифровых рентгенологических данных определены особенности формирования сагиттальной кривой Spee у пациентов с физиологической окклюзией при различных типах лица и вариантах зубных дуг.

Впервые на основании полученных цифровых рентгенологических данных определены особенности формирования сагиттальной кривой Spee у пациентов с дистальной окклюзией при различных типах лица и вариантах зубных дуг.

Впервые предложены ретенционные аппараты собственной конструкции для предупреждения развития рецидива патологии (Патент на полезную модель, патент на изобретение).

Предложен оригинальный рекомендательный пошаговый стандарт комплексного лечения пациентов с дистальной окклюзией.

Доказана высокая клиническая эффективность предложенного оригинального рекомендательного пошагового стандарта комплексного лечения пациентов с дистальной окклюзией, включающего ортодонтические, хирургические и ортопедические методы комплексного лечения.

Теоретическая и практическая значимость работы.

По результатам проведенного исследования предложены и апробированы методы комплексного лечения аномалий окклюзии II класса.

Предложен рекомендательный пошаговый стандарт комплексного лечения пациентов с дистальной окклюзией, включающий ортодонтическое, хирургическое, ортопедическое и терапевтическое лечение по данным конусно лучевой компьютерной томографии, определяющим выбор тактики проводимого лечения.

Продемонстрирована выраженная клиническая эффективность применения предложенного рекомендательный пошаговый стандарт комплексного лечения пациентов с аномалиями окклюзии II класса. Эффективность определяется нормализацией размеров, форм зубных дуг и максимальным восстановлением центрального положения челюстных костей с условием индивидуальных особенностей пациентов, проходивших лечение.

Получен патент на полезную модель № 175983 «Несъемный ортодонтический ретейнер из диоксида циркония», зарегистрированный в Государственном реестре изобретений 25 декабря 2017 г.; на изобретение № 2688018 «Ретенционный ортодонтический аппарат», зарегистрированный в Государственном реестре изобретений 17 мая 2019 г.

Степень разработанности темы исследования.

О степени достоверности результатов диссертационного исследования свидетельствуют: достаточный объем клинического материала, четко обоснованная цель и задачи работы; применение современных методов диагностики и лечения, наличие двух основных и двух подгрупп сравнения пациентов. Представленные в диссертационном исследовании положения, выводы, практические рекомендации объективно подтверждены результатами, проиллюстрированными в таблицах, диаграммах и рисунках.

Методология и методы исследования.

При выполнении диссертационного исследования были использованы методы клинического обследования, проанализированы результаты ретро - и проспективного

биометрических (диагностические модели челюстей, выполненные из супергипса), антропометрических (морфометрические параметры головы и лица), рентгенологических (ОПТГ, КЛКТ ВНЧС, гипсовых диагностических и контрольных моделей челюстей) и цефалометрических (ТРГ) исследований.

Проведена сравнительная оценка результатов лечения 92 пациентов по предложенному рекомендательному стандарту, которым проводили комплексное лечение без удаления отдельных зубов и 54 пациентов, которым проводили комплексное лечение с удалением отдельных зубов. Пациентам 1 подгруппы основной группы применили весь объем рекомендательного стандарта, включающий лечение съемными функционально действующими ортопедическими и ортодонтическими аппаратами (индивидуально смоделированными и изготовленными сплантами; пластинками с вестибулярной дугой, наклонной плоскостью, изготовленные в зуботехнической лаборатории) и несъемной металлической вестибулярной ТПД. Пациентам 2 основной подгруппы применили объем рекомендуемого стандарта, не включающего функционально действующую терапию. При лечении пациентов 1 и 2 основных подгрупп стремились к получению окклюзии при соотношении 1 моляров по I классу. Пациентам подгрупп сравнения применили второй шаг, предлагаемого стандарта, который включил удаление отдельных постоянных зубов на верхней челюсти, дальнейший камуфляж ТПД с целью получения окончательной оптимальной функциональной окклюзии при соотношении 1 моляров по II классу. Пациентам 1 подгруппы сравнения была применена и съемная функционально действующая аппаратура. Пациенты 2 подгруппы сравнения съемной функционально действующей аппаратурой не пользовались.

Программа исследования одобрена этическим комитетом ФГБОУ ВО «Ставропольский Государственный Медицинский Университет» Министерства здравоохранения Российской Федерации (протокол № 61 от 18 января 2017). Работа базируется на основании научных данных, актуальности и степени разработанности исследования.

Обработка результатов диссертационного исследования проведена с помощью пакета компьютерных программ Microsoft Excel 2013 и пакета прикладных программ Statistica 12.0 на персональном компьютере.

Основные положения, выносимые на защиту:

1. Индивидуальные морфометрические особенности челюстно-лицевой области различной степени выраженности сопровождаются аномалиями окклюзии зубных рядов.
2. Предложенный рекомендательный пошаговый стандарт комплексного лечения пациентов с дистальной окклюзией доказал его выраженную клиническую эффективность.
3. Клиническое представление о том, что с окончанием активного ортодонтического периода вопрос завершения лечения окклюзионных нарушений полностью не исчерпывается.

Внедрение результатов работы в практику

Результаты проведенных исследований и рекомендации к практике внедрены в учебный процесс кафедры ортопедической стоматологии Ставропольского медицинского университета (СтГМУ), в работу врачей - ортодонт, стоматологов - ортопедов стоматологической поликлиники СтГМУ (г. Ставрополь) и стоматологической клинике «Ортодонтическая практика доктора Вакушиной» (г. Ставрополь).

Апробация результатов.

Апробация результатов диссертационной работы состоялась 26.08.2020 г. (Протокол № 21) на расширенном заседании профильных кафедр стоматологического факультета (кафедра ортопедической стоматологии и кафедра терапевтической стоматологии) ФГБОУ ВО СтГМУ Минздрава России. Материалы диссертации доложены на конференциях уровня:

НОСИМУ (2017; 2018; 2019; 2020) ФГБОУ ВО СтГМУ; краевых конференциях "Медицинская наука: взгляд в будущее" на секции "Стоматология" (2017; 2018; 2019; 2020) (г. Ставрополь).

Личный вклад автора заключается в выделении главных идей и дизайна проведенного исследования; детального анализа современной литературы по изучаемому направлению; разработке методологических основ исследования; проведения всего объема исследований; обследования 264 респондентов и лечения 146 пациентов; самостоятельном анализе и интерпретация данных; статистической обработке; формулировании выводов и практических рекомендаций; подготовке докладов и презентаций по теме исследования.

Список изданных научных работ по теме диссертации.

По теме диссертации опубликовано 13 научных работах, 6 из которых входят в перечень публикаций, рекомендованных ВАК Минобрнауки РФ, 2 из которых в журналах, индексируемых в MEDLINE, отражены в базе данных SCOPUS, Pubmed и ВИНТИ РАН, 1 патент на полезную модель, 1 патент на изобретение.

Объем и структура диссертации.

Диссертационная работа изложена на 179 страницах компьютерного текста, состоит из введения, четырех глав, выводов, рекомендаций к практике, списка литературы, приложения. Диссертация содержит 67 рисунков, 29 таблиц и 3 диаграммы. Список литературы представлен 240 источниками, включающих 125 российских и 115 иностранных авторов.

СОДЕРЖАНИЕ РАБОТЫ

Материалы и методы исследования.

Проведено комплексное обследование 146 респондентов первого периода зрелого возраста 18-35 лет, данные респонденты составили в исследовании рабочую группу, в группу контроля вошло 118 респондентов первого периода зрелого возраста 18-35 лет без выраженной окклюзионной патологии (физиологическая окклюзия), внесенных в таблицу 1.

Таблица 1.

Дифференциация по группам обследованных респондентов

| Возраст | 18-35 лет | | Итого |
|---|--------------------------|---------------------------|-----------------|
| | мужчины | женщины | |
| Респонденты рабочей группы (дистальная оккл.) | 35 (13,26 % ± 1,67 %) | 111 (42,05 % ± 2,36 %) | 146 (55,3 %) |
| Респонденты группы Контроля (физиологическая оккл.) | 42 (15,92 % ± 1,62 %) | 76 (28,79 % ± 1,13 %) | 118 (44,7 %) |
| Итого | 264 (100 %) | | |

Исследования проводились с использованием современных медицинских методик (МТ) с применением единого дизайна, состоящего из пакета последующих диагностических этапов: клинических, цифровых рентгенологических, цефалометрических, биометрических, антропометрических и статистических с использованием программных средств персонального компьютера (ПЭВМ).

Клиническое обследование всех пациентов всех групп и подгрупп проводили согласно традиционным протоколам (ВОЗ, ЦНИИС). Оценивали лицо в фас и профиль, форму и пропорциональность его размеров в декартовой системе координат, индивидуальные анатомические особенностей складок - носогубных и подбородочных. Тонус мышц кранио -

фациального комплекса определяли пальпаторно. Пальпацию составных элементов ВНЧС проводили в положении привычной окклюзии при открывании и закрывании ротовой полости справа и слева одновременно. При проведении осмотра ротовой полости акцентировали внимание на состоянии слизистой оболочки в областях прикрепления уздечек языка, губ (верхней и нижней), слизистых тяжей в боковых отделах, обращали внимание на величину и форму языка. Результатом первичного клинического обследования являлся предварительный диагноз с использованием классификации Энгля. Окончательный диагноз базировался на классификации аномалий, предложенной на кафедре ортодонтии МГМСУ (1990).

В рамках проводимой исследовательской работы пациентам всех групп и подгрупп провели следующие цифровые рентгенологические исследования: панорамная ортопантомография (ОПТГ), боковая телерентгенография черепа (ТРГ) с последующим цефалометрическим анализом ТРГ черепа с профилем мягких тканей, конусно-лучевая компьютерная томография (КЛКТ) зубных дуг, составных элементов ВНЧС и гипсовых моделей челюстей на стоматологической рентгеновской системе "ORTHPANTOMOGRAPH" OP 300 (OP 300) с размером воксела - 0,2 мм.

На полученных сканах челюстно-лицевой области изучали: 1) параметры расположения головок ВНЧС слева и справа, с соответствующим углом, образованным их условными продольными осями, нормой считали угол в 140° , что характеризовало физиологическую окклюзию. Отталкиваясь от полученной величины угла в каждом конкретном клиническом наблюдении, определяли гнатические типы зубных дуг: мезогнатических, брахиогнатических, долихогнатических; 2) параметры суставного треугольника, образованного линиями, проводимыми через медиальные и латеральные точки суставных головок ВНЧС слева и справа с точкой их пересечения на уровне большого затылочного отверстия и формированием суставного угла. Линия, проходящая через латеральные поверхности суставных головок на нижней челюсти, являлась основанием суставного треугольника; 3) параметры зубного треугольника нижней челюсти, также же, как и параметры суставного треугольника, исследовали на аксиальных сканах. Основанием треугольника являлась ширина нижней зубной дуги между 3.7 и 4.7 зубами. В межрезцовой точке с вестибулярной поверхности окклюзионного контура короной находилась его вершина. В норме высота треугольников соответствовала глубине суставного пространства и глубине зубной дуги. Математически вычисляли площади суставного и зубного треугольников в виде произведения половины основания к высоте; 4) параметры межрезцового угла верхних медиальных резцов обеих челюстей до и после комплексного лечения. Нормой считали коридор от $124,7^\circ$ до $144,39^\circ$. Значения ниже $124,7^\circ$ считали рентгенологическим проявлением ретрузионного положения резцов, значения выше $144,39^\circ$ соответственно протрузионным положением; 5) параметры сагиттальной щели между верхними медиальными резцами и нижними зубами - антагонистами до и после комплексного лечения. Нормой считали наличие режуще-бугоркового контакта.

Для изучения особенностей сагиттальной кривой Spee на компьютерных томограммах гипсовых моделей нижней челюсти непосредственно в интерфейсе программы проводили линию, соединяющую вершину дистального щечного бугра второго нижнего моляра с вершиной режущего края центрального резца, опускали перпендикуляр от полученной плоскости до вершины мезиального бугра нижнего первого моляра, автоматически определяя самую глубокую точку сагиттальной кривой Spee с точностью до сотых мм с правой и левой сторон соответственно без линейных и угловых искажений, что представлено на рисунке 1.

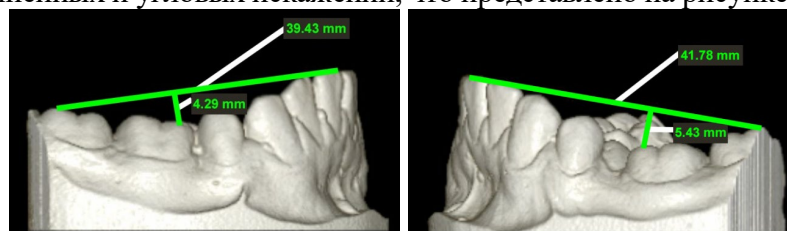


Рисунок 1. Определение особенностей сагиттальной кривой Spee по данным КЛКТ

Биометрические исследования на уровне зубных дуг провели на диагностических моделях в трех взаимно перпендикулярных плоскостях. При измерении коронок постоянных зубов фиксировали размер в мм в трансверзальной плоскости (мезио-дистальный размер коронки), затем размер в сагиттальной плоскости (вестибуло-оральный размер коронки). Измерения проводили по всей длине обеих зубных дуг, обязательно включая вторые моляры, определялись индексы Болтона (для передних групп зубов и обеих зубных дуг по 2 моляр). Интерпретировали типы зубных дуг, используя способ определения типа зубной системы по С.В. Дмитриенко, Э.Г. Ведешиной с соавторами (2018; 2019).

При определении индивидуального размера зубной дуги в качестве ориентирных, использовали максимально выпуклые с вестибулярной поверхности зубов точки, максимально приближенные к окклюзионной поверхности. При проведении биометрии в трансверзальной плоскости отталкивались от двух ориентирных точек: 1) на клыке (вершина рвущего бугорка и на дистальной поверхности с вестибулярной поверхности в месте контакта с первым премоляром); 2) на втором моляре (вершина дистальных щечных бугорков). При проведении биометрии в сагиттальной плоскости и по диагонали обязательно учитывали межрезцовую точку и ориентиры.

Определяли две глубины зубной дуги: 1) переднюю глубину (расстояние от межрезцовой точки (in) - инцизивус до линии клыков); 2) полную глубину (расстояние от межрезцовой точки (in) - инцизивус до вторых моляров).

Измерение фронтально-дистальной диагонали лица слева и справа (in-m²) проводили от межрезцовой точки (in) до вершины дистального щечного бугорка второго моляра (m²), клыковую диагональ (in-ct) проводили от межрезцовой точки (in) к точке, расположенной на вершине рвущего бугра клыка (ct), а клыково-дистальную диагональ (in-cd) проводили от межрезцовой точки к точке, которая располагалась с вестибулярно - дистальной поверхности клыка максимально близко окклюзионной поверхности или контура (cd).

Антропометрические исследования лица провели модернизированным штангенциркулем по общепринятым морфометрическим ориентирам. Для исследования кранио-фациального комплекса отдали предпочтение двум морфометрическим параметрам: ширине и диагонали лица.

Для фотографирования использовали цифровой фотоаппарат с комплектом объективов, имеющих электронный зум, режимом макросъемки с последующим получением 3-4 фотографий в секунду в режиме "АВТОМАТ" Обязательным условием являлась установка фотоаппарата на штативе. Выполнили 2 фотографии каждого пациента. Первое фото лица в анфас в состоянии относительного функционального покоя, зубы не сомкнуты, губы расслаблены, мышцы не напряжены. Второе фото лица в профиль, на данном этапе все исследуемые были повернуты слева направо, при этом должен был быть виден наружный слуховой проход, затылок мог полностью не входить в кадр, губы должны были быть расслаблены, нижняя челюсть находится в центральном соотношении относительно верхней, голова - обязательно в естественном положении.

При поведении исследования гнатического типа лица использовали способ определения типа зубной системы по С.В. Дмитриенко, Э.Г. Ведешиной с соавторами (2017; 2019). Рассчитывали гнатический индекс лица (ГИЛ), как отношение суммы величины диагональных размеров левой и правой сторон лица (t-sn) по отношению к величине ширины лица (t-t) по формуле:

$$\text{ГИЛ} = \frac{(t\text{-sn}) + (t\text{-sn})}{(t\text{-t})}$$

Колебания ГИЛ от 1,69 до 1,81 интерпретировали как мезогнатический тип лица, колебания ГИЛ выше данного коридора, интерпретировали как долихогнатический, колебания ГИЛ ниже данного коридора интерпретировали брахиогнатический тип лица соответственно.

Также измеренные и суммированные диагонали лица (левую и правую), использовали для определения его дентального типа (варианта): нормодонтный тип интерпретировали при

сумме, находящейся в коридоре 240 - 260 мм; микродонтный тип при сумме, ниже заявленного коридора; макродонтный тип при сумме, выше заявленного коридора соответственно.

Из респондентов рабочей группы взяли на комплексное лечение всех 146 пациентов 1 периода зрелого возраста, которые составили основную группу, разделенную на 2 основных подгруппы и 2 подгруппы сравнения в зависимости от объема второго шага, предлагаемого рекомендательного стандарта лечения взрослых пациентов с аномалиями окклюзии II класса. Пациентам 1 подгруппы основной группы применили полный объем рекомендательного стандарта, включающий лечение съемными функционально действующими ортопедическими и ортодонтическими аппаратами (индивидуально смоделированными и изготовленными сплинтами; пластинками с вестибулярной дугой, наклонной плоскостью, изготовленные в зуботехнической лаборатории) и несъемной техникой прямой дуги (ТПД). Пациентам 2 основной подгруппы применили объем рекомендуемого стандарта, не включающего функционально действующую терапию. При лечении пациентов 1 и 2 основных подгрупп стремились к получению окклюзии 1 моляров по I классу.

Пациентам подгрупп сравнения применили второй шаг, предлагаемого стандарта, включающего удаление отдельных постоянных зубов на верхней челюсти, дальнейший камуфляж ТПД с целью получения окончательной оптимальной функциональной окклюзии при соотношении 1 моляров по II классу. Пациентам 1 подгруппы сравнения также была применена и съемная функционально действующая аппаратура. Пациенты 2 подгруппы сравнения от данной терапии категорически отказались, мотивировав свое решение абсолютным нежеланием использовать съемные ортопедические (сплинты) и ортодонтические конструкции (пластинки с наклонной плоскостью и вестибулярной дугой), данные внесены в таблицу 2.

Таблица 2.

Дифференциация по подгруппам пациентов основной группы

| 1 основная подгруппа | 2 основная подгруппа | Итого: | Итого: |
|------------------------------------|------------------------------------|--------------------------|--------------------------|
| 51 (34,93 % ± 3,94 %) | 32 (21,92 % ± 3,42 %) | 83 (56,85 % ± 4,09 %) | |
| 1 подгруппа сравнения | 2 подгруппа сравнения | | |
| 32 (21,92 % ± 3,42 %) | 31 (21,23 % ± 3,38 %) | 63 (43,15 % ± 4,09 %) | |
| Итого: 92 (63,01 % ± 3,99 %) | Итого: 54 (36,99 % ± 3,99 %) | | Итого: 146 (100 %) |

Рекомендательный стандарт комплексного лечения пациентов с дистальной окклюзией включал три шага:

I ШАГ СТАНДАРТА (ПРЕОРТОДОНТИЧЕСКИЙ):

1. Проведение профессиональной чистки полости рта.
2. Консервативное лечение слизистых оболочек (преддверия и собственно полости рта).
3. Консервативное лечение кариозного процесса и осложнений.
4. Проведение единого диагностического пакета (клинические, цифровые рентгенологические, цефалометрические, биометрические, антропометрические и математические методы).
6. Проведение психотерапевтической мотивационной подготовки в виде расширенной консультации с демонстрацией диагностических и контрольных гипсовых моделей и презентаций клинических кейсов.
7. Удаление третьих моляров по показаниям.

II ШАГ СТАНДАРТА (ОРТОДОНТИЧЕСКИ АКТИВНЫЙ):

1. Обучение принципам гигиены полости рта при лечении различными ортодонтическими конструкциями.

2. Проведение непосредственного ортодонтического лечения аномалий окклюзии II класса сплантами и современной несъемной техникой.
3. Хирургическое вмешательство по поводу удаления отдельных зубов по ортодонтическим показаниям.

III ШАГ СТАНДАРТА (ЗАВЕРШАЮЩИЙ):

1. Выбор, изготовление и установка ретенционных аппаратов (несъемных и (или) съемных).
2. Обязательное проведение избирательного пришлифовывания и сошлифовывания твердых тканей постоянных зубов при диагностировании окклюзионных интерференций (преждевременных контактов).
3. Проведение по показаниям терапевтических и ортопедических методов коррекции для воссоздания межзубных, межокклюзионных контактов при частичной потере зубов.

Статистический анализ полученных данных в результате исследования провели на персональном компьютере Pentium V с применением пакета специализированных программ для статистической обработки, оценку достоверности продлили с использованием параметрического критерия Стьюдента.

РЕЗУЛЬТАТЫ СОБСТВЕННЫХ ИССЛЕДОВАНИЙ

В соответствии с целью и задачами диссертационного исследования, благодаря единому пакету диагностических методов, констатировали аномалии смыкания зубных дуг в сагиттальной плоскости в виде дистальной окклюзии в боковых отделах у 35 ($23,97 \pm 3,53$ %) мужчин и у 111 ($76,03 \pm 3,53$ %) женщин двух основных подгрупп и двух подгрупп сравнения.

Аномалии смыкания зубных дуг в сагиттальной и вертикальной плоскостях в виде дистальной окклюзии в боковых отделах и дизокклюзии во фронтальном отделе у 11 ($7,53 \pm 2,18$ %) мужчин и у 38 ($26,04 \pm 3,63$ %) женщин. У 34 пациентов ($23,28 \pm 3,49$ %) диагностировали сагиттальную щель более 5 мм без режуще-бугоркового контакта между зубами-антагонистами в области зубов фронтальной группы.

Аномалии смыкания зубных дуг в сагиттальной и вертикальной плоскостях в виде дистальной окклюзии в боковых отделах и глубокой резцовой окклюзии во фронтальном отделе у 8 ($5,48 \pm 1,88$ %) мужчин и 45 ($30,82 \pm 3,82$ %) женщин.

У 24 пациентов ($16,44 \pm 3,06$ %) резцовая окклюзия в переднем отделе на фоне резкого сужения зубных рядов была настолько резко выражена, что привела к хронической травме слизистой оболочки небного ската верхнего альвеолярного отростка

Аномалии зубной дуги в трансверзальной плоскости в виде сужения и дистальной окклюзии в боковых отделах диагностировали у 9 ($6,17 \pm 1,99$ %) мужчин и 17 ($11,64 \pm 2,65$ %) женщин.

Аномалии зубной дуги в трансверзальной плоскости в виде расширения и дистальной окклюзии в боковых отделах у 7 ($4,79 \pm 1,76$ %) мужчин и 11 ($7,53 \pm 2,18$ %) женщин соответственно.

Выраженную частоту встречаемости окклюзионной патологии у женщин по сравнению с мужчинами мы связываем с более выраженной мотивацией у первых.

Изучение типов лица у 118 респондентов с физиологической окклюзией при различных вариантах зубных дуг одонто- и антропометрических проводили с использованием модернизированного штангенциркуля по способу определения типа зубной системы, а именно гнатической части лица по С.В. Дмитриенко (2017). Данные респонденты составили в исследовании группу контроля. Изучение особенностей сагиттальной кривой Spee в данной группе проводили в цифровом виде на трехмерных реконструкциях КЛКТ с исследованием нижних диагностических гипсовых моделей челюстей без линейных и угловых искажений в режиме реального времени по оригинальной методике, предложенной нами и ранее не описанной в доступных литературных источниках.

В процессе приведения одонтометрических, биометрических, антропометрических, рентгенологических (КЛКТ челюстно - лицевой области) и цифровых методов исследований

(анализ полученных данных с использованием ПЭВМ) мезогнатический тип лица с нормодонтым вариантом диагностировали у 38 респондентов ($32,2 \% \pm 4,3$); с макродонтным вариантом у 11 респондентов ($9,32 \% \pm 2,67$) и с микродонтным вариантом у 5 респондентов ($4,23 \% \pm 1,85$). Брахиогнатический тип лица с нормодонтым вариантом диагностировали у 30 респондентов ($25,42 \% \pm 4$); с макродонтным вариантом у 10 респондентов ($8,47 \% \pm 2,56$) и с микродонтным вариантом у 3 респондентов ($2,54 \% \pm 1,44$). Долихогнатический тип лица с нормодонтым вариантом диагностировали у 9 респондентов ($7,62 \% \pm 2,44$); с макродонтным вариантом у 7 респондентов ($5,93 \% \pm 2,17$) и с микродонтным вариантом у 5 респондентов ($4,23 \% \pm 1,85$) соответственно.

При мезогнатическом типе лица при всех трех вариантах зубных дуг, что составило 68 клинических наблюдений ($57,62 \% \pm 4,54$), диагностировалась наиболее оптимальная или прямая (плоская) сагиттальная кривая Spee в боковых отделах нижней зубной дуги в коридоре от 1,5 до $2 \pm 0,4$ мм. При брахиогнатическом типе лица при всех трех вариантах зубных дуг в 43 клинических наблюдениях ($36,44 \% \pm 4,43$) диагностировалась слабо вогнутая сагиттальная кривая Spee в боковых отделах нижней зубной дуги в коридоре от 1,8 до $2,5 \pm 0,7$ мм. При долихогнатическом типе лица при всех трех вариантах зубных дуг, что составило 21 клиническое наблюдение ($17,79 \% \pm 3,52$) констатировалась вогнутая сагиттальная кривая Spee в боковых отделах нижней зубной дуги в коридоре от 2,4 до $3,5 \pm 0,8$ мм соответственно.

Изучение типов лица при различных вариантах зубных дуг и особенностей сагиттальной кривой Spee при дистальной окклюзии провели у 146 пациентов, прошедших у комплексное лечение и составивших рабочую группу, дифференцированную на 4 подгруппы, в зависимости от объема, проводимой терапии.

Так, при мезогнатическом типе лица при всех трех вариантах зубных дуг, что составило 91 клиническое наблюдение ($62,32 \% \pm 4,01$) основной группы (четыре подгруппы), диагностировали сагиттальную кривую Spee в боковых отделах нижней зубной дуги ближе к прямой. У 53 пациентов ($36,3 \% \pm 3,97$) с ретрузионным положением передних зубов - в коридоре от 1,7 до $2,4 \pm 0,2$ мм и у 38 пациентов ($26,02 \% \pm 3,63$) с протрузионным положением передних зубов в коридоре от 2,2 до $2,8 \pm 0,4$ мм. При брахиогнатическом типе лица при всех трех вариантах зубных дуг в 31 клиническом наблюдении ($21,23 \% \pm 3,38$) диагностировали вогнутую сагиттальную кривую Spee в боковых отделах нижней зубной дуги. У 18 пациентов ($12,32 \% \pm 2,72$) с ретрузионным положением передних зубов в коридоре от 2,5 до $2,9 \pm 0,2$ мм; у 13 пациентов ($8,9 \% \pm 2,35$) с протрузионным положением передних зубов в коридоре от 2,7 до $3,2 \pm 0,1$ мм соответственно. При долихогнатическом типе лица при всех трех вариантах зубных дуг, что составило 24 клинических наблюдений ($16,43 \% \pm 3,06$), констатировали резко вогнутую сагиттальную кривую Spee в боковых отделах нижней зубной дуги. У 15 пациентов ($10,27 \% \pm 2,51$) с ретрузионным положением передних зубов в коридоре от 2,9 до $3,5 \pm 0,3$ мм и у 9 пациентов ($6,16 \% \pm 1,99$) с протрузионным положением передних зубов в коридоре от 3,2 до $3,8 \pm 0,4$ мм соответственно.

Показатели отклонения биометрического индекса Болтона от нормы в двух основных подгруппах были незначительны, что характеризовало достаточно гармоничные отношения мезио-дистальных размеров шести верхних передних зубов к шести нижним антагонистам ($\text{anterior ratio} = 77,2$) и двенадцати верхних передних зубов к двенадцати нижним антагонистам ($\text{overall ratio} = 91,3$). В процессе проведения рекомендательного стандарта в двух основных подгруппах ширина (трансверзальная плоскость), передняя и полная глубина (сагиттальная плоскость) приблизилась к значениям анатомической нормы. В среднем ширина зубных рядов в области клыков увеличилась на $3,58 \pm 0,16$ мм; в области 2 моляров – на $3,50 \pm 0,40$ мм. Диагностировалось равенство диагоналей.

Показатели отклонения биометрического индекса Болтона от нормы в двух подгруппах сравнения также были незначительны, что тоже характеризовало достаточно гармоничные отношения мезио-дистальных размеров шести верхних передних зубов к шести

нижним антагонистам (anterior ratio = 77,2) и двенадцати верхних передних зубов к двенадцати нижним антагонистам (overall ratio = 91,3). В процессе проведения рекомендательного стандарта в двух подгруппах сравнения ширина - трансверзальная плоскость, передняя и полная глубина - сагиттальная плоскость приблизились к значениям анатомической нормы. В среднем ширина зубных рядов в области клыков увеличилась на $2,31 \pm 0,13$ мм; в области 2 моляров – на $2,94 \pm 0,35$ мм; диагностировалось практически полное равенство диагоналей.

Полученные биометрические параметры у пациентов основных подгрупп и подгрупп сравнения позволили нам констатировать, что проведенная терапия эффективно отразилась в виде нормализации размера формы и зубных рядов в Декартовой системы координат у пациентов основных подгрупп и подгрупп сравнения.

В ходе проведения рентгенологического цифрового метода исследования (ОПТГ челюстно - лицевой области) 83 пациентов ($56,85 \% \pm 4,09$) двух основных подгрупп в положении привычной окклюзии без прикусного блока до и после комплексного лечения по предложенному рекомендательному стандарту, проведенному в полном объеме по подгруппам, были констатированы следующие показатели: у 49 пациентов ($33,56 \% \pm 3,9$) 1 основной подгруппы получено достижение I ключа нормальной окклюзии по Эндрюсу в области 1 моляров обеих челюстей; у 2 пациентов ($1,37 \% \pm 0,96$) 1 основной подгруппы показал отсутствие I ключа по Эндрюсу. Центральная линия совпала у всех 83 пациентов ($53,85 \% \pm 4,09$) в процессе проведенной терапии, диастемы и трем рентгенологически не визуализировалось. По показаниям выраженного дефицита свободного места для нормального прорезывания у 29 пациентов ($19,86\% \pm 3,3$) 1 основной подгруппы было проведено удаление всех 4 третьих моляров, у 20 пациентов ($13,69 \% \pm 2,84$) - 2 третьих моляров на верхней челюсти и 2 пациента ($1,37 \% \pm 0,96$) от удаления отказались. Во 2 основной подгруппе у 14 пациентов ($9,58 \% \pm 2,43$) было проведено удаление всех 4 третьих моляров, у 11 пациентов ($7,53 \% \pm 2,18$) - 2 третьих моляров на верхней челюсти и 7 пациентов ($4,79 \% \pm 1,76$) от удаления отказались.

Анализ данных ОПТГ всех 63 пациентов ($43,15 \% \pm 4,09$) подгрупп сравнения в положении привычной окклюзии без прикусного блока до и после комплексного лечения по предложенному рекомендательному стандарту, проведенному не в полном объеме по подгруппам, были констатированы следующие показатели: получение оптимальной функциональной окклюзии при соотношении 1 моляров по II классу Энгля удалось достичь у всех 63 пациентов ($43,15 \% \pm 4,09$) подгрупп сравнения. Центральная линия совпала у всех 63 пациентов ($43,15 \% \pm 4,09$) подгрупп сравнения в процессе проведенной терапии. Диастемы и трем рентгенологически не визуализировалось. У всех 63 пациентов ($43,15 \% \pm 4,09$) подгрупп сравнения были удалены зубы 1.4 и 2.4. По индивидуальным показаниям выраженного дефицита свободного места у 7 пациентов ($7,79 \% \pm 1,76$) 1 подгруппы сравнения было проведено удаление всех 4 третьих моляров, у 13 пациентов ($8,9 \% \pm 2,35$) - 2 третьих моляров на верхней челюсти и 12 пациента ($8,21 \% \pm 2,27$) от удаления третьих моляров отказались. Во 2 подгруппе сравнения у 5 пациентов ($3,42 \% \pm 1,5$) было проведено удаление всех 4 третьих моляров, у 18 пациентов ($12,32 \% \pm 2,72$) - 2 третьих моляров на верхней челюсти, 8 пациентов ($5,47 \% \pm 1,88$) отказались от удаления третьих моляров.

Результаты цефалометрического анализа боковой ТРГ черепа пациентов основных подгрупп после комплексного лечения по предложенному рекомендательному стандарту, проведенному в полном объеме по подгруппам, дали возможность констатировать следующее: у 49 пациентов ($33,56 \% \pm 3,9$) параметры углов, детализирующих позиции медиального резца, клыка, первого премоляра на верхней челюсти (1:SpP; 3:SpP; 6:SpP), касательно основания maxilla колебались в границах $68,9^\circ \pm 0,02$ (N = 70°); $89,2^\circ \pm 0,01$ (N = 90°); $97,7^\circ \pm 0,01$ (N = 100°), что стало на $8,89^\circ$; $11,92^\circ$; $9,8^\circ$ больше первых показателей до применения рекомендательного стандарта. Этот факт, говорит о том, что данные зубы заняли почти эталонное положение по продольной оси по сагиттали касательно основания maxilla. Угловой показатель SNPr, характеризующий наклон резцов верхней челюсти, установился в

диапазоне $83,7^\circ \pm 0,03$ ($N = 84^\circ$). Увеличение составило $4,17^\circ$, что свидетельствует о положительной детализации по сагиттали положения корней верхних резцов. В ходе применения рекомендательного стандарта у пациентов 1 основной подгруппы изменения и различия угловых показателей 1:MP; 3:MP; 6:MP; и GoGnId были не значительны по сравнению со стартовыми значениями и нормой соответственно. Этот факт показывает, что положение медиальных резцов нижней челюсти, их корней по сагиттали касательно основания нижней челюсти достаточно близко к норме: $91,2^\circ \pm 0,3$ ($N = 90^\circ$); $89,7^\circ \pm 0,1$ ($N = 90^\circ$); $101,4^\circ \pm 0,2$ ($N = 100^\circ$); $71,3^\circ \pm 0,4$ ($N = 70^\circ$). Идентификация профиля типа лица (методика Хасунда) и оценка эстетики (методика Риккетса) дали возможность констатировать вогнутый (ретрогнатический) профиль у 78 пациентов ($52,05\% \pm 4,14$) и у 5 пациентов ($3,42\% \pm 1,5$) - нормальный. Горизонтальный тип роста (методика Бьорка) определялся у 68 пациентов ($46,58\% \pm 4,12$), у 15 пациентов ($10,27\% \pm 2,51$) - нейтральный тип. Анализ профилометрических показателей констатировал увеличение толщины (LL) мягких тканей нижней губы на $1,57 \pm 0,12$ у 78 пациентов ($52,05\% \pm 4,14$) основных подгрупп, характеризуя улучшение профиля лица, благодаря примененному стандарту в полном объеме.

Результаты цефалометрического анализа боковой ТРГ черепа пациентов подгрупп сравнения после комплексного лечения по предложенному рекомендательному стандарту, проведенному не в полном объеме по подгруппам, дали возможность констатировать следующее: у 45 пациентов ($33,56\% \pm 3,9$) параметры углов, детализирующих позиции медиального резца, клыка, первого премоляра на верхней челюсти (1:SpP; 3:SpP; 6:SpP), касательно основания maxilla колебались в границах $67,9^\circ \pm 0,03$ ($N = 70^\circ$); $89,5^\circ \pm 0,02$ ($N = 90^\circ$); $97,8^\circ \pm 0,01$ ($N = 100^\circ$), что стало на $2,1^\circ$; $0,5^\circ$; $2,2^\circ$ больше первых показателей до применения рекомендательного стандарта. Это позволило говорить о том, что данные зубы заняли практически правильное положение по продольной оси по сагиттали касательно основания maxilla. Угловой показатель SNPr, характеризующий наклон резцов верхней челюсти установился в диапазоне $83,8^\circ \pm 0,03$ ($N = 84^\circ$). Изменение составило $4,21^\circ$ и свидетельствовало о положительной детализации по сагиттали положения корней верхних резцов. В ходе применения рекомендательного стандарта у пациентов подгрупп сравнения изменения и различия угловых показателей 1:MP; 3:MP; 6:MP; и GoGnId были не значительны по сравнению со стартовыми значениями и нормой. Этот факт, свидетельствовал о том, что положение медиальных резцов нижней челюсти, их корней по сагиттали касательно основания нижней челюсти достаточно близко к норме: $91,5^\circ \pm 0,1$ ($N = 90^\circ$); $89,4^\circ \pm 0,1$ ($N = 90^\circ$); $101,7^\circ \pm 0,3$ ($N = 100^\circ$); $71,5^\circ \pm 0,3$ ($N = 70^\circ$). В процессе идентификации профиля лица по методу Хасунд и оценки эстетики по методу Риккетс констатировали вогнутый или ретрогнатический профиль у 54 пациентов ($36,98\% \pm 3,99$) и у 9 пациентов ($6,16\% \pm 1,99$) - нейтральный соответственно. Горизонтальный тип роста по методу Бьорк определили у 52 пациентов ($46,58\% \pm 4,12$), у 11 пациентов ($7,53\% \pm 2,18$) - нейтральный тип соответственно. Анализ профилометрии в ходе использования рекомендательного стандарта дал увеличение толщины (LL) мягких тканей нижней губы на $1,62 \pm 0,11$ у 57 пациентов ($39,04\% \pm 4,03$) подгрупп сравнения, что характеризовало улучшение профиля лица пациентов. У 6 пациентов ($4,1\% \pm 1,64$) сохранился ретрогнатический профиль лица без положительной динамики в процессе проведенного комплексного лечения.

Значительную вариабельность объективных рентгенологических параметров в режиме реального времени без линейных и угловых искажений получили при проведении КЛКТ челюстно-лицевой области диагностических параметров в виде: 1. Параметров расположения головок ВНЧС слева и справа, с соответствующим углом, образованным их условными продольными осями, нормой считали угол в 140° , что характеризовало физиологическую окклюзию; 2. Параметров суставного треугольника, образованного линиями, проводимыми через медиальные и латеральные точки суставных головок ВНЧС слева и справа с точкой их

пересечения на уровне большого затылочного отверстия и формированием суставного угла; 3. Параметров зубного треугольника нижней челюсти; 4. Параметров межрезцового угла верхних медиальных резцов обеих челюстей до и после комплексного лечения. Нормой считали коридор от $124,7^\circ$ до $144,39^\circ$. Значения ниже $124,7^\circ$ считали рентгенологическим проявлением ретрузионного положения резцов, значения выше $144,39^\circ$ соответственно протрузионным положением; 5. Параметров сагиттальной щели между верхними медиальными резцами и нижними зубами - антагонистами. Параметры интерпретировали, опираясь на данные последних исследований, проведенных Э.Г. Ведешинной (2019).

Так, в процессе анализа аксиальных, двух- трехмерных реконструкций КЛКТ 83 пациентов ($56,85 \% \pm 4,09$) двух основных подгрупп в положении привычной окклюзии без прикусного блока до начала комплексного лечения по предложенному рекомендательному стандарту, диагностировали на трехмерных реконструкциях дистальную окклюзию зубных дуг в боковых отделах с соотношением первых моляров по II классу Энгля.

На аксиальных сканах угол конвергенции суставных головок правого и левого ВНЧС диагностировался в границах от 130 до 145° у 24 пациентов ($84,93 \% \pm 2,9$) с мезогнатическим типом лица; от 146 до 155° у 13 пациентов ($8,9 \% \pm 2,3$) с брахиогнатическим типом лица и от 120 до 129° у 8 пациентов ($5,48 \% \pm 1,8$) с долихогнатическим.

На двухмерных реконструкциях глубокая резцовая окклюзия в переднем отделе с сохранением режущего бугоркового контакта диагностировалась у 57 пациентов ($39,04 \pm 4,03 \%$), глубокая резцовая дизокклюзия с различной по протяженности сагиттальной щелью у 26 пациентов ($17,81 \pm 3,16 \%$).

Параметры ширины, глубины и площади нижней зубной дуги до после комплексного лечения остались практически неизменными, однако параметр глубины суставного пространства головы увеличился в среднем на $0,65 \pm 0,04$ мм, а параметр площади суставного пространства головы увеличился на $1,5 \pm 1,1$ мм соответственно.

В процессе анализа КЛКТ 63 пациентов ($43,15 \% \pm 4,09$) двух подгрупп сравнения в положении привычной окклюзии без прикусного блока до начала комплексного лечения по предложенному рекомендательному стандарту с удалением зубов 1.4 и 2.4 на трехмерных реконструкциях диагностировали дистальную окклюзию зубных дуг в боковых отделах с соотношением зубов 1.6 - 4.6 и 2.6 - 3.6 по II классу Энгля.

Угол конвергенции суставных головок правого и левого ВНЧС на аксиальных сканах диагностировался в коридоре от 130 до 145° у 32 пациентов ($21,91 \% \pm 3,42$) с мезогнатическим типом лица; от 146 до 155° у 20 пациентов ($13,69 \% \pm 2,84$) с брахиогнатическим типом лица и от 120 до 129° у 11 пациентов ($7,53 \% \pm 2,18$) с долихогнатическим типом лица.

На двухмерных реконструкциях глубокая резцовая окклюзия в переднем отделе с сохранением режущего бугоркового контакта диагностировалась у 29 пациентов ($19,86 \% \pm 3,3$) и глубокая резцовая дизокклюзия с различной по протяженности сагиттальной щелью у 34 пациентов ($23,28 \% \pm 3,49$) подгрупп сравнения.

Однако были зафиксированы изменения со стороны параметров ширины, глубины и площади нижней зубной дуги до и после комплексного лечения с удалением зубов 1.4 и 2.4 в сторону их уменьшения на $3,1 \pm 0,03$ мм; $5,31 \pm 0,05$ мм и $2,1 \pm 0,01$ мм соответственно.

Заслуживает отдельного интереса дифференциация типов зубной системы у пациентов основных подгрупп и подгрупп сравнения по вычисленным гнатическим типам лица при различных дентальных вариантах. Для определения гнатического типа лица (ГИЛ) использовали метод, предложенный Ведешинной Э.Г. (2019).

Так, у 83 пациентов (100 %) двух основных подгрупп определили: мезогнатический тип лица у 36 пациентов ($43,37 \% \pm 5,43$) с нормодонтным вариантом; у 19 пациентов ($22,89 \% \pm 4,61$) с макродонтным вариантом и у 4 ($4,82 \% \pm 2,35$) с микродонтным вариантом. Брахиогнатический тип лица был определен у 15 пациентов ($18,07 \% \pm 4,22$) из них 8 пациентов ($9,64 \% \pm 3,23$) с нормодонтным вариантом; 1 пациент ($1,2 \% \pm 1,19$) с

микродонтным вариантом и 6 пациентов (7,23 % ± 2,84) с макродонтным вариантом. Долихогнатический тип лица был определен у 9 пациентов (10,84 % ± 3,41): у 7 пациентов (8,43 % ± 3,04) с нормодонтным вариантом, у 1 пациента (1,2 % ± 1,19) с макродонтным и у 1 пациента (1,2 % ± 1,19) с микродонтным вариантом.

В подгруппах сравнения у 63 пациентов (100 %) распределение прошло в следующем порядке: мезогнатический тип лица у 19 пациентов (30,15 % ± 5,78) с нормодонтным вариантом; у 10 пациентов (15,87 % ± 4,6) с макродонтным и у 3 (4,76 % ± 2,68) с микродонтным. Брахиогнатический тип лица был определен у 16 пациентов (25,39 % ± 5,48) из них 9 пациентов (14,28 % ± 4,4) с нормодонтным вариантом; 2 пациента (3,17% ± 2,2) с микродонтным и 5 пациентов (7,93 % ± 3,4) с макродонтным. Долихогнатический тип лица был определен у 15 пациентов (23,8 % ± 5,36): у 9 пациентов (14,28 % ± 4,4) с нормодонтным вариантом; у 4 пациентов (6,34 % ± 3,07) с макродонтным и у 2 пациентов (3,17 % ± 2,2) с микродонтным вариантом.

Таким образом, во всех четырех подгруппах рабочей группы с дистальной окклюзией (2 основных и 2 сравнения), чаще диагностировали мезогнатический, затем брахиогнатический и в завершении долихогнатический типы лица.

В процессе комплексного лечения 51 пациента (34,93 ± 3,94 %) 1 основной подгруппы по рекомендательному стандарту в полном объеме без удаления премоляров на верхней челюсти и обязательном использовании помимо ТПД съемной ортодонтической или ортопедической аппаратуры функционального действия, можно констатировать, что отдаленные трехлетние ретроспективные клинические наблюдения за 51 пациентом (100 %) 1 основной подгруппы показал отсутствие рецидива у 49 (96,08 % ± 2,71), у 2 пациентов (3,92 % ± 2,27) 1 основной подгруппы появилась незначительная щель в сагиттальной плоскости с нарушением режуще-бугоркового контакта в переднем отделе, связанным с нарушением ношения аппаратов функционального действия.

Таким образом, можно резюмировать, что устойчивость эстетических, морфологических и функциональных положительных результатов у пациентов 1 основной подгруппы имеет прямую взаимосвязь с высокоэффективным рекомендательным стандартом комплексного лечения дистальной окклюзии в постоянном прикусе, отразившись на морфометрических параметрах кранио - фациального комплекса (его гнатической части) в виде нормализации формы и размера зубных дуг в сагиттальной, трансверзальной и вертикальной плоскостях. Это дало возможность достичь 6 ключей по Эндрюсу, максимально приблизиться к физиологической окклюзии и успешно удержать клинические результаты проведенной комплексной терапии.

В процессе комплексного лечения 32 пациентов (21,92 ± 3,42 %) 2 основной подгруппы по рекомендательному стандарту, проведенному не в полном объеме, было исключено проведение съемной ортопедической и ортодонтической терапии в связи с категорическим отказом пациентов использовать съемные конструкции по дополнительным временным, экономическим и социальным аспектам. Отдаленные трехлетние ретроспективные клинические наблюдения за результатами лечения 32 пациентов (100 %) 2 основной подгруппы показал отсутствие рецидива лишь 22 пациентов (68,75% ± 8,19). У 4 пациентов (12,5 % ± 5,84) 2 основной подгруппы сохранилась щель в сагиттальной плоскости с нарушением режуще-бугоркового контакта в переднем отделе и фиссурно-бугорковых контактов в боковых отделах. У 6 пациентов (18,75 % ± 6,89) 2 основной подгруппы возник эффект "двойного прикуса" и незначительный фонетический дискомфорт. Возникновение данных негативных клинических проявлений находится в прямой зависимости от отказа пациентам пользоваться съемными ортопедическими и ортодонтическими аппаратами аппаратов функционального действия.

Таким образом, можно резюмировать, что отступление от рекомендательного стандарта комплексного лечения не обеспечило в полном объеме получения морфо-функционально-эстетического оптимума во 2 основной подгруппе.

В процессе комплексного лечения 32 пациентов ($21,92 \pm 3,42$ %) 1 подгруппы сравнения применили второй шаг, предлагаемого рекомендуемого стандарта, который включил удаление отдельных постоянных зубов на верхней челюсти, дальнейший камуфляж ТПД с целью получения окончательной оптимальной функциональной окклюзии при соотношении 1 моляров по II классу. Пациентам 1 подгруппы сравнения также была применена съемная функционально действующая аппаратура в виде индивидуально смоделированного в артикуляторе и запатентованного съемного ретейнера биальвеолярного действия, изготовленная методом термовакуумного штампования.

Отдаленные трехлетние ретроспективные клинические наблюдения за 32 пациентами (100 %) 1 подгруппы сравнения показал отсутствие рецидива у всех 32 пациентов (100 %). У 3 пациентов ($9,37$ % \pm $5,15$) 1 подгруппы сравнения на разных этапах ретенции произошло отклеивание несъемного ретейнера, однако развития рецидива удалось избежать, благодаря дублирующему ношению съемного ретейнера до контрольного посещения врача - ортодонта.

Таким образом, уверенно можно говорить о том, что устойчивость полученных эстетических, морфологических и функциональных положительных результатов у пациентов 1 подгруппы сравнения напрямую связано с последовательным выполнением шагов рекомендательного стандарта комплексного лечения дистальной окклюзии в постоянном прикусе, доказывая его высокую клиническую эффективность. Четкая кооперация врача - ортодонта, врача - стоматолога - ортопеда и пациентов 1 подгруппы сравнения на всех этапах комплексного лечения позволила получить оптимальную функциональную окклюзию при соотношении 1 моляров по II классу, максимально приблизившись к физиологической и стабильно удержать результаты проведенной терапии.

В процессе комплексного лечения 31 пациента ($21,23 \pm 3,38$ %) 2 подгруппы сравнения по рекомендательному стандарту, который проходил не в полном объеме, было исключено проведение съемной ортопедической и ортодонтической терапии в связи с категорическим отказом пациентов данной подгруппы использовать съемные конструкции по дополнительным временным, экономическим и социальным аспектам. Отдаленные трехлетние ретроспективные наблюдения за 31 пациентом (100 %) 2 подгруппы сравнения показал наличие рецидива у 5 пациентов ($9,67$ % \pm $5,31$). У 2 пациентов ($6,45$ % \pm $4,41$) на этапах ретенции произошло отклеивание несъемного ретейнера, образовались незначительные межзубные промежутки в области удаленных 1.4 и 2.4 зубов, устранение которых провел стоматолог-терапевт, методом ремоделирования контактных поверхностей методом прямой реставрации. У 3 пациентов ($9,67$ % \pm $5,31$) сформировались незначительные дизокклюзии в боковых отделах, которые также устранил стоматолог - терапевт, методом встречного моделирования во время контрольных посещений.

Таким образом, проведенные инвазивные мероприятия пациенты не считали критичными, претензий не предъявляли, клиническими результатами были удовлетворены.

ВЫВОДЫ

1. Частота встречаемости дистальной окклюзии составила у 35 мужчин ($23,97 \pm 3,53$ %) и у 111 ($76,03 \pm 3,53$ %) женщин от общего числа обследованных пациентов в возрасте от 18 до 35 лет (первый период зрелого возраста). Окклюзионная патология распределилась следующим образом: дистальная окклюзия в боковых отделах, ассоциированная с дизокклюзией в переднем отделе у 11 мужчин ($7,53 \pm 2,18$ %) и у 38 женщин ($26,04 \pm 3,63$ %). Дистальная окклюзия в боковых отделах, ассоциированная с глубокой резцовой окклюзией в переднем отделе у 8 мужчин ($5,48 \pm 1,88$ %) и у 45 женщин ($30,82 \pm 3,82$ %). Дистальная окклюзия в боковых отделах, ассоциированная сужением зубных дуг у 9 мужчин ($6,17 \pm 1,99$ %) и у 17 женщин ($11,64 \pm 2,65$ %). Дистальная окклюзия в боковых отделах, ассоциированная расширением зубных дуг у 7 мужчин ($4,79 \pm 1,76$ %) и у 11 женщин ($7,53 \pm 2,18$ %).

2. Изучение особенностей сагиттальной кривой Spee у пациентов с физиологической окклюзией может проводиться в цифровом виде на трехмерных реконструкциях КЛКТ с

исследованием нижних диагностических гипсовых моделей челюстей без линейных и угловых искажений в режиме реального времени по оригинальной методике рентгенологически. При мезогнатическом типе лица при всех трех вариантах зубных дуг - 68 клинических наблюдений ($57,62 \% \pm 4,54$), диагностировалась оптимальная (плоская) сагиттальная кривая Spee в боковых отделах нижней зубной дуги в диапазоне от 1,5 до $2 \pm 0,4$ мм. При брахиогнатическом типе лица при всех трех вариантах зубных дуг - 43 клинических наблюдений ($36,44 \% \pm 4,43$) диагностировалась слабо вогнутая сагиттальная кривая Spee в диапазоне от 1,8 до $2,5 \pm 0,7$ мм. При долихогнатическом типе лица при всех трех вариантах зубных дуг - 21 клиническое наблюдение ($17,79 \% \pm 3,52$) констатировалась вогнутая сагиттальная кривая Spee в боковых отделах нижней зубной дуги в диапазоне от 2,4 до $3,5 \pm 0,8$ мм соответственно.

3. Особенности сагиттальной кривой Spee у пациентов с дистальной окклюзией констатировались следующие: при мезогнатическом типе лица при всех трех вариантах зубных дуг - 91 клиническое наблюдение ($62,32 \% \pm 4,01$) диагностировалась сагиттальную кривую Spee в боковых отделах нижней зубной дуги ближе к прямой. У 53 пациентов ($36,3 \% \pm 3,97$) с ретрузией - в диапазоне от 1,7 до $2,4 \pm 0,2$ мм и у 38 пациентов ($26,02 \% \pm 3,63$) с протрузией в диапазоне от 2,2 до $2,8 \pm 0,4$ мм. При брахиогнатическом типе лица при всех трех вариантах зубных дуг - 31 клиническое наблюдение ($21,23 \% \pm 3,38$) диагностировалась вогнутая сагиттальная кривая Spee в боковых отделах нижней зубной дуги. У 18 пациентов ($12,32 \% \pm 2,72$) с ретрузией в диапазоне от 2,5 до $2,9 \pm 0,2$ мм и у 13 пациентов ($8,9 \% \pm 2,35$) с протрузией - от 2,7 до $3,2 \pm 0,1$ мм соответственно. При долихогнатическом типе лица при всех трех вариантах зубных дуг - 24 клинических наблюдений ($16,43 \% \pm 3,06$) диагностировалась резко вогнутая сагиттальная кривую Spee в боковых отделах нижней зубной дуги. У 15 пациентов ($10,27 \% \pm 2,51$) с ретрузией в диапазоне от 2,9 до $3,5 \pm 0,3$ мм и у 9 пациентов ($6,16 \% \pm 1,99$) с протрузией - от 3,2 до $3,8 \pm 0,4$ мм соответственно.

4. Морфометрические особенности ВНЧС у пациентов с дистальной окклюзией 1 подкласса констатировались на аксиальных сканах КЛКТ при угле конвергенции суставных головок правого и левого ВНЧС в границах от 130 до 145° у 24 пациентов ($84,93 \% \pm 2,9$) с мезогнатическим типом лица; от 146 до 155° у 13 пациентов ($8,9 \% \pm 2,3$) с брахиогнатическим типом лица от 120 до 129° ; у 8 пациентов ($5,48 \% \pm 1,8$) с долихогнатическим. У пациентов с дистальной окклюзией 2 подкласса угол конвергенции суставных головок правого и левого ВНЧС фиксировался в границах от 130 до 145° у 32 пациентов ($21,91 \% \pm 3,42$) с мезогнатическим типом лица; от 146 до 155° у 20 пациентов ($13,69 \% \pm 2,84$) с брахиогнатическим типом лица и от 120 до 129° у 11 пациентов ($7,53 \% \pm 2,18$) с долихогнатическим типом лица.

5. Предложенный рекомендательный стандарт комплексного лечения пациентов с дистальной окклюзией, обязательно включающий проведение трех шагов: I - преортодонтического, II - ортодонтически активного и III - завершающего, доказал его высокую клиническую эффективность.

6. Разработаны и предложены методические рекомендации по повышению эффективности комплексного лечения пациентов с дистальной окклюзией с индивидуальными морфометрическими особенностями челюстно - лицевой области с использованием предложенного пошагового рекомендательного стандарта.

ПРАКТИЧЕСКИЕ РЕКОМЕНДАЦИИ

1. Рекомендовать врачам-ортодонтам, врачам-стоматологам-терапевтам, врачам-стоматологам-ортопедам на преортодонтическом шаге лечения пациентов с окклюзионной патологией обязательно проводить профессиональную чистку, обучать правилам гигиены полости рта под контролем ассистента, проводить санацию полости рта и психотерапевтическую подготовку в виде расширенной консультации.

2. Рекомендовать на преортодонтическом шаге комплексного лечения использовать пакет диагностических методов, включающих клинические, одонтометрические, биометрические, антропометрические, рентгенологические цифровые и математические с целью прогнозирования окончательного результата комплексного лечения пациентов с окклюзионной патологией, включающую дистальную окклюзию.

3. Рекомендовать на ортодонтически активном шаге лечения пациентов проводить хирургическое вмешательство по поводу удаления отдельных зубов по ортодонтическим показаниям и непосредственно ортодонтическое лечение несъемной техникой - Эджуайс.

4. Рекомендовать на завершающем шаге комплексного лечения активно использовать съемную ортодонтическую и (или) ортопедическую аппаратуру функционального действия, проводить избирательное пришлифовывание преждевременных контактов, терапевтические, ортопедические методы восстановления окклюзии по индивидуальным показаниям.

СПИСОК РАБОТ, ОПУБЛИКОВАННЫХ ПО ТЕМЕ ДИССЕРТАЦИИ

1. Селескериди В.В. Ведущая роль функциональных методов исследования (ВЮ-РАК) при диагностике и лечении пациентов с сочетанной окклюзионной и постуральной патологией / П.А. Григоренко, Е.А. Вакушина, В.В. Селескериди, А.А. Долгалева, М.П. Григоренко // **Ортодонтия**. – 2016. – № 2 (74). – С.43-44.

2. Селескериди В.В. Схема междисциплинарной реабилитации взрослых пациентов с сочетанной окклюзионной и постуральной патологией / Е.А. Вакушина, А.Е. Брагин, П.Г. Хаджаева, В.В. Селескериди // **Ортодонтия**. – 2016. – № 2 (74). – С.44-45.

3. Селескериди В.В. Stomatological status of first-year students of STSMU 2015-2016. / В.В. Селескериди, П.Г. Хаджаева, Е.В. Бондаренко, М.П. Григоренко // Международная научная конференция студентов и молодых ученых на английском языке «Актуальные вопросы медицины» (сборник материалов). Ставрополь: Изд-во СтГМУ, 2017. – С.27-28.

4. Селескериди В.В. Лечебно-диагностический алгоритм реабилитации пациентов с зубоальвеолярными аномалиями окклюзии, осложненными дефектом зубного ряда / П.А. Григоренко, Е.А. Вакушина, В.В. Селескериди, А.А. Долгалева, М.П. Григоренко // **Ортодонтия**. – 2017. – № 3 (79). – С.56-57.

5. Селескериди В.В. Частота встречаемости зубоальвеолярных форм аномалий окклюзии, осложненных дефектом зубного ряда различного этиопатогенеза / П.А. Григоренко, Е.А. Вакушина, В.В. Селескериди, П.Г. Хаджаева, Е.В. Бондаренко, М.П. Григоренко // **Ортодонтия**. – 2017. – № 3 (79). – С.57-58.

6. Селескериди В.В. Характеристика морфофункциональных показателей гнатологической триады у пациентов с аномалиями окклюзии II класса и дисбалансом скелетно-мышечного комплекса / Е.А. Вакушина, П.А. Григоренко, В.В. Селескериди, П.Г. Хаджаева, М.П. Григоренко // *East European Scientific Journal* № 2 (30), 2018. –С.33-34.

7. Селескериди В.В. Современные диагностические и прогностические методы в ортопедической стоматологии и ортодонтии: учеб. пособие / Е.А. Вакушина, А.Е. Брагин, С.Е. Брагин, П.А. Григоренко, В.В. Селескериди, М.П. Григоренко. – Ставрополь, 2019. – 124с.

8. Селескериди В.В. Алгоритм междисциплинарного лечения больных с аномалиями прикуса, осложненными патологией пародонта / Е.А. Вакушина, В.В. Селескериди, М.П. Григоренко // *Международный научно-исследовательский журнал «Евразийский союз учёных»*. - № 9 (54) 2018. –С.21-22.

9. Селескериди В.В. Прочностные характеристики несъемного ортодонтического ретейнера из диоксида циркония / Е.В. Бондаренко, П.Г. Хаджаева, В.В. Селескериди, М.П. Григоренко, Е.А. Вакушина // *Международный научно-исследовательский журнал «Евразийский союз учёных»*. - №9(54) 2018. –С.15-16.

10. Селескериди В.В. Оценка эффективности применения комплексных

фитоадаптогенов в лечении воспалительных заболеваний пародонта / Ж.В. Дзампаева, Ф.С. Датиева, З.Р. Дзараева, И.Г. Джиев, В.В. Селескериди, Е.А. Вакушина // **Медицинский вестник Северного Кавказа.** -№ 2. Т.15. 2020. –С.263-265.

11. Селескериди В.В. Совершенствование методов профилактики и гигиены слизистой оболочки полости рта стоматологических пациентов, принимающих высокодозную терапию / Е.А. Картон, Е.А. Вакушина, В.В. Селескериди, М.П. Григоренко // **Georgian Medical News.** - № 4 (301) 2020.-С.68-69.

Патенты:

1. Селескериди В.В., Бондаренко Е.В., Долгалева А.А., Вакушина Е.А., Брагин А.Е., Эльканов А.А. Несъемный ортодонтический ретейнер из диоксида циркония. Патент на полезную модель №175983 зарегистрированный в Государственном реестре полезных моделей Российской Федерации 25 декабря 2017 года.

2. Селескериди В.В., Хаджаева П.Г., Вакушина Е.А., Брагин А.Е., Григоренко М.П. Ретенционный ортодонтический аппарат. Патент на изобретение №2688018 зарегистрированный в Государственном реестре изобретений Российской Федерации 17 мая 2019 года.

Список сокращений:

ВНЧС - височно-нижнечелюстной сустав

ВОЗ - Всемирная организация здравоохранения

КЛКТ - конусно - лучевая компьютерная томография

МГМСУ-Московский государственный медико-стоматологический университет им. Евдокимова

МТ - медицинские технологии

ОПТГ - ортопантомография

ПЭВМ - персональная электронно вычислительная машина

СтГМУ - Ставропольский государственный медицинский университет

ТПД - техника прямой дуги

ТРГ - телерентгенография

ЦНИИС - центральный научно исследовательский институт стоматологии

СЕЛЕСКЕРИДИ Вера Васильевна

Эффективность комплексного лечения пациентов с аномалиями окклюзии II класса

14.01.14 - Стоматология

АВТОРЕФЕРАТ

диссертации на соискание ученой степени
кандидата медицинских наук

Подписано в печать 29.09.2020 г.

Формат 6

0x84/16. Печать цифровая. Бумага обычная.

Усл.печ.л.1,0. Тираж 100 экз.

Заказ № 3056.

**Федеральное государственное бюджетное образовательное учреждение высшего образования «Ставропольский государственный медицинский университет»
Министерства здравоохранения Российской Федерации.**

355017, Ставрополь, ул. Мира, д. 310.