

На правах рукописи

Ли Цзяци

**ЭКСПЕРИМЕНТАЛЬНОЕ ОБОСНОВАНИЕ ПРИМЕНЕНИЯ
МЕЗЕНХИМАЛЬНЫХ СТВОЛОВЫХ КЛЕТОК ПРИ ДЕНТАЛЬНОЙ
ИМПЛАНТАЦИИ**

14.01.14 – Стоматология

Автореферат

диссертации на соискание ученой степени

кандидата медицинских наук

Москва – 2021

Работа выполнена в федеральном государственном автономном образовательном учреждении высшего образования Первый Московский государственный медицинский университет им. И.М. Сеченова Министерства здравоохранения Российской Федерации (Сеченовский Университет)

Научный руководитель:

доктор медицинских наук, доцент

Чикунев Сергей Олегович

Официальные оппоненты:

Маркин Владимир Александрович – доктор медицинских наук, доцент, Федеральное государственное бюджетное образовательное учреждение высшего образования «Московский государственный медико-стоматологический университет им. А.И. Евдокимова» Министерства здравоохранения Российской Федерации, стоматологический факультет, кафедра ортопедической стоматологии и гнатологии, профессор кафедры

Степанов Александр Геннадьевич – доктор медицинских наук, доцент, Федеральное государственное автономное образовательное учреждение высшего образования «Российский университет дружбы народов» Министерства науки и высшего образования Российской Федерации, Медицинский институт, факультет непрерывного медицинского образования, кафедра стоматологии, профессор кафедры

Ведущая организация: Федеральное государственное бюджетное образовательное учреждение высшего образования «Казанский государственный медицинский университет» Министерства здравоохранения Российской Федерации

Защита состоится «17» июня 2021 года в 13:00 часов на заседании диссертационного совета ДСУ 208.001.07 при ФГАОУ ВО Первый МГМУ им. И.М. Сеченова Минздрава России (Сеченовский Университет) по адресу: 119991, г. Москва, ул. Трубецкая, д.8, стр. 2.

С диссертацией можно ознакомиться в ЦНМБ ФГАОУ ВО Первый МГМУ им. И.М. Сеченова Минздрава России (Сеченовский Университет) по адресу: 119034, г. Москва, Зубовский б-р, 37/1 и на сайте организации www.sechenov.ru

Автореферат разослан « ____ » _____ 2021г.

Ученый секретарь диссертационного совета
кандидат медицинских наук, доцент

Дикопова Наталья Жоржевна

ОБЩАЯ ХАРАКТЕРИСТИКА РАБОТЫ

Актуальность темы исследования и степень ее разработанности.

Применение стволовых клеток и тканевой инженерии в стоматологии является не новым, но еще перспективным направлением, обеспечивающим репаративный остеогенез при хирургических вмешательствах в полости рта. Если рассматривать аспект ортопедической реабилитации стоматологических пациентов в разрезе современных концепций, лидирующее место занимает дентальная имплантация (Бозо И.Я. и соавт., 2017., Маркин В.А., Степанов А.Г. 2018).

В настоящее время, дентальная имплантация является наиболее активно развивающимся направлением стоматологии и челюстно-лицевой хирургии, поскольку частота патологии, требующей ортопедического лечения, остается на высоком уровне и в перспективе не будет иметь тенденции к уменьшению (Воложин А.И. и соавт., 2004-2007; Миронов С.П., 2007; Albrektsson T., Wennerberg A., 2005). В связи с этим актуальной проблемой является создание погружных конструкций, отвечающих определенным требованиям - они должны характеризоваться высокими биомеханическими свойствами, обеспечивая прочность, надежность, восстановление анатомических особенностей и полноценной жевательной функции, имплантированные материалы должны обладать не только биоинертностью, снижая осложнения до минимума (Ярыгин В.Н., 2008; Кулаков А.А. и соавт., 2007), но и активно и целенаправленно влиять на процессы остеогенеза в системе «имплантат-кость», обеспечивая продолжительное функционирование этого комплекса как единого целого (Воложин А.И. и соавт., 2005; Перова М.Д. и соавт., 2007).

Описано, что остеоинтеграция имплантата определяется едиными механизмами пролиферации и остеогенной дифференцировке собственных стволовых мезенхимальных клеток, формировании клеток остеобластического ряда, создающих кость, которая в дальнейшем подвергается перестройке (Киселева Е.В. и соавт., 2009; Derubies A. et al., 2006). Существует ряд методик увеличения числа стволовых клеток в регенерате (Minguel J.J., 2001; Leong D.T., 2006; Хашукоев А.З., Маркин В.А. 2019), практические врачи широко используют эти методики, получая стабильные и прогнозируемые результаты (Воложин А.И. и соавт., 2006, 2007).

В то же время накопленный клинический опыт существенно обогнал рост теоретической базы изучения процессов регенерации кости в зоне имплантации, что послужило поводом проведения междисциплинарных фундаментальных исследований, ориентированных на выяснение механизмов биосовместимости материала имплантата и характеристику особенностей регенераторного процесса на границе имплантат-кость.

Сложность дентальной имплантации у пациентов с сопутствующей соматической патологией связана с низкими регенеративными способностями организма в целом и в костной ткани в частности. Поэтому повышение качества ортопедического стоматологического лечения пациентов с применением стволовых клеток повышающих остеоинтеграцию дентальных имплантатов, является актуальной задачей современной медицины, что определило цели и задачи данного исследования.

Цель исследования.

Повышение эффективности репаративного остеогенеза в системе «имплантат-кость» для клинического применения, на основе экспериментального изучения процессов костной регенерации и остеоинтеграции имплантата с применением мезенхимальных стромальных клеток.

Задачи исследования.

1. Определить необходимость в оптимизации регенераторного процесса при неэффективной первичной имплантации у пациентов с наличием соматической патологии путем и ретроспективного анализа историй болезни, стоматологического обследования и оценки качества жизни.

2. Предложить технологию фиксации мезенхимальных стволовых клеток к поверхности аналогов титановых дентальных имплантатов и оценить ее эффективность в эксперименте *in vivo*.

3. Установить в эксперименте *in vivo* влияние культивированных мезенхимальных стволовых клеток фиксированных к поверхности аналогов дентальных имплантатов на процессы репаративного остеогенеза.

4. Характеризовать этапы регенераторного процесса в системе «имплантат - кость реципиента» определенные в эксперименте на животных.

5. Определить механизмы остеогенеза при использовании мезенхимальных стволовых клеток в сравнении с регенераторным потенциалом у животных контрольной группы.

Научная новизна.

Установлено, что одной из причин неэффективной имплантации у пациентов старшей возрастной группы является сопутствующая соматическая патология.

Впервые показано, что фиксация мезенхимальных стволовых клеток на поверхности образцов дентальных имплантатов приводит к оптимизации процессов восстановления костных дефектов при их использовании для закрытия дефектов бедренной кости у крыс.

Впервые определены стадии регенераторного процесса, механизмы его формирования и качество новообразованной кости при имплантации титановых аналогов с фиксированными мезенхимальными стволовыми клетками.

Установлено, что мезенхимальные клетки на начальных этапах участвуют в формировании костной ткани, формируя взаимонаправленные процессы синтеза костной ткани.

Оценено соотношение процессов дистантного и контактного остеогенеза в ходе репаративного процесса экспериментальной модели.

Проведено сравнение сроков и полноты остеоинтеграции, как основы прочностных характеристик комплекса «имплантат - кость реципиента» в экспериментах с применением мезенхимальных стволовых клеток и без их использования.

Теоретическая и практическая значимость.

Предложенная комплексная стадийная оценка может быть использована в доклинических экспериментальных, также клинических исследованиях по изучению эффективности и безопасности методов стимуляции репаративного остеогенеза, остеоинтеграции внутрикостных нерезорбируемых имплантатов с нанесенными на них мезенхимальными стволовыми клетками челюстно-лицевой хирургии, ортопедической стоматологии для получения объективной и достоверной информации в рамках доказательной медицины о процессах, протекающих в костной ткани после различного рода воздействий на нее. Выявленные особенности и закономерности репаративного остеогенеза с использованием аллогенных мезенхимальных стволовых клеток позволят прогнозировать эффективность лечения и реабилитации в клинической практике.

Выявленные закономерности регенераторного процесса кости с использованием мезенхимальных стволовых клеток позволят сократить сроки лечения и реабилитации пациентов на основании определенных оптимальных временных интервалов в экспериментальном исследовании.

Диссертация соответствует паспорту научной специальности 14.01.14 - стоматология по пунктам 1,2,3,4. Методология и методы исследования заключаются в системном и комплексном анализе научных трудов отечественных и зарубежных ученых в области механизмов репаративного остеогенеза, регенерации, пролиферации клеток соединительной ткани, клеточном взаимодействии, которые сформировали основные положения учения о регенерации костной ткани млекопитающих, влиянии трансплантации мезенхимальных стволовых клеток на репаративные процессы в костной ткани. В работе использованы следующие методы: клинические методы оценки стоматологического статуса, оценка качества жизни пациентов, модель внутрикостной имплантации на бедренной кости крыс, морфологическое исследование тканей в зоне имплантации, морфометрические методы оценки клеточно-тканевых соотношений в ходе регенераторного процесса, световая микроскопия, статистический анализ.

Основные положения, выносимые на защиту.

1. Неэффективная дентальная имплантация значительно снижает качество жизни пациентов с сопутствующей соматической патологией.

2. При наличии состояний и соматических заболеваний, связанных со снижением регенераторных возможностей организма в случае ортопедической стоматологической реабилитации с использованием дентальных имплантатов, необходимо применять методы, стимулирующие репаративный остеогенез.

Степень достоверности и апробация работы

Достоверность результатов обеспечивается последовательным и логичным изложением задач исследования, их решением, использованием современных апробированных методов исследования, корректностью применения, достаточным объемом данных для каждой исследовательской группы, достаточным количеством групп сравнения в экспериментах, адекватным применением методов статистического анализа, критической оценкой полученных результатов при сравнении с данными современной научной литературы.

Материалы и результаты диссертации доложены на XI Международной научно-практической конференции «Стоматология славянских государств» посвящённой 70-летию профессора А.В. Цимбалистова (Белгород, 2018); Научно-практической конференции «Актуальные вопросы стоматологии»; посвящённой 90-летию юбилею проф. В.Н. Копейкина (МГМСУ им. А.И. Евдокимова, Москва, 2019); Научной конференции с Международным участием, посвящённой 170-летию кафедры патологической анатомии им. Академика А.И. Струкова (ПМГМУ им И.М. Сеченова; Москва, 2019); Всероссийской научной конференции с Международным участием «Актуальные вопросы морфогенеза в норме и патологии» (ФГБНУ; Москва, 2020).

Внедрение результатов исследования

Результаты исследования используются в учебном процессе на кафедре ортопедической стоматологии Института стоматологии имени Е.В. Боровского ФГАОУ ВО Первый МГМУ имени И.М. Сеченова Минздрава России (Сеченовский Университет), в стоматологической клинике «Арт Ораль Сергей Чикун» и других клиниках г. Москвы.

Личный вклад автора в выполнение работы

Автор обследовал пациентов, самостоятельно проводил все виды стоматологических исследований, анкетировал пациентов в соответствии с опросником качества жизни ВОЗ-26 (WHOQOL-BREF) проводил анализ и систематизацию, а также статистическую обработку полученных данных.

Лично проводил эксперимент на животных, готовил образцы аналогов дентальных имплантатов. Разработал и внедрил в экспериментальную часть работы методику фиксации МСК клеток на аналоги дентальных имплантатов. Готовил гистологические препараты и описывал морфологическую картину. Анализировал и систематизировал полученные данные. Готовил публикации по теме диссертации.

Публикации

По материалам диссертации опубликовано 8 работ, из них 4 в рецензируемых журналах, входящих в перечень ВАК при Минобрнауки РФ, одна статья в журнале, входящем в Scopus.

Объем и структура диссертации

Диссертационная работа содержит «Введение», «Обзор литературы», «Материалы и методы исследования», «2 Главы результатов собственных исследований», «Заключение», «Выводы», «Практические рекомендации» и «Список литературы». Диссертация изложена на 93 страницах, проиллюстрирована 21 рисунками и 11 таблицами. Список литературы включает 118 источников, в том числе 42 отечественных авторов и 76 иностранных.

СОДЕРЖАНИЕ РАБОТЫ

Материалы и методы исследований

Задачей проводимого исследования явилась оценка потребности в оптимизации регенераторного остеогенеза при дентальной имплантации пациентов с коморбидными заболеваниями.

С целью решения поставленной задачи, было обследовано 134 пациента с жалобами на подвижность дентальных имплантатов, ранее установленных в стоматологических учреждениях Москвы разной формы собственности. В соответствии с разработанными критериями включения, не включения и исключения из исследования для дальнейшего исследования было отобрано 29 человек.

Разработанные и утвержденные критерии включения пациента в исследование аргументированы наличием патологии, влияющей на остеогенез в стадии ремиссии. А характеристика ранее установленных имплантатов соответствует Международному протоколу имплантации SAFE предусматривающего операцию, гарантирующую её успешность, во избежание возможных допущенных дефектов лечения.

Были собраны и оценены жалобы пациентов, анализ первичной медицинской документации, а также проведен стоматологический осмотр полости рта с оценкой нарушений в проведенной имплантации, исследовано состояние перимплантных тканей, проведены рентгенологические исследования и разработан план дальнейшего лечения пациентов.

Стоматологическое обследование включало, опрос, осмотр, определение гигиенических и пародонтальных индексов, определение глубины патологического

кармана вокруг имплантатов, аппаратное определение подвижности дентальных имплантатов, компьютерную томографию с целью определения резорбции костной ткани вокруг имплантатов.

Оценка качества жизни исследуемых пациентов проводилась по краткому опроснику ВОЗ-26 (WHOQOL-BREF) [<http://diplomova.com/kratkij-oprosnik-voz-26-dlya-otsenki-kachestva-zhizni-whoqol-bref/nggallery/thumbnails>].

Обработка результатов исследования проводили в программе Microsoft Excel.

Экспериментальное исследование соответствовало рекомендациям локального биоэтического комитета Федерального государственного учреждения науки «Научный центр биомедицинских технологий Федерального медико-биологического агентства» (ФГБУН НЦБМТ ФМБА России). При их постановке руководствовались «Правилами проведения работ с использованием экспериментальных животных» в соответствии с приказами МЗ СССР от 12.08.1977 № 755 и от 24.07.1978 № 701 и «Правилами лабораторной практики в Российской Федерации» (2003 г.)

Эксперимент проводили на 40 половозрелых крысах-самцах весом 250-320г. Животные содержались в виварии в клетках по 10 особей при естественном освещении на натуральном корме при температуре помещения 21оС. Условия содержания животных были организованы в соответствии с рекомендациями Европейской Конвенции о защите позвоночных животных, используемых для экспериментов или иных научных целей (Страсбург, 18 марта 1986 г.).

Выделение и культивирование мезенхимальных стволовых клеток у экспериментальных животных проводили по методике описанной Хашукоевым А.З. с соавторами (Хашукоев А. З., Каракизов А. Ж., Степанов А. Г., Люндуп А. В. Способ замещения костных дефектов челюстей. Патент РФ № 2692452 от 24.06.2019).

Под премедикацией 0,1% раствором атропина сульфата из расчета 0,04 мг/кг подкожно в сочетании с инфильтрационной анестезией 3% раствором Мепивакаина гидрохлорида, хирургическим скальпелем осуществляли забор эпителизированной десны животного в проекции тела нижней челюсти.

Фрагмент десны погружали в раствор коллагеназы 2-го типа (0,05%), после чего подвергали тепловой обработке в термостате при температуре 37°С в течении 16 часов. Далее удаляли выпавший осадок лабораторной пипеткой и добавляли инсулин 0,4 мкМ,

гентамицин сульфат в разведении 0,25 мг/л и питательную среду DMEM/F12 (Invitrogen, США) с 10 % телячий сыворотки («HyCloneDefined», HyClone, США).

Мезенхимальные стволовые клетки культивировали в инкубаторе в условиях повышенной влажности атмосферного воздуха с примесью 5% диоксида углерода. Питательную среду меняли каждые трое суток. Субконфлюэнтный монослой клеток отмывали в растворе Версена разбавленного 0,25 % раствором трипсина с последующим центрифугированием и растворением осадка в новой культуральной среде. Дифференцировку клеток проводили по протоколу STEMPRO® MSC SFM; StemPro® Adipogenesis Differentiation Kit; Stem Pro® Chondrogenesis Differentiation Kit; Stem Pro® Osteogenesis Differentiation Kit.

В качестве аналогов дентальных имплантатов использовали титановые пластины размером 4x2 мм и толщиной 2 мм. Пластины изготавливали методом компьютерного фрезерования на аппарате M-5 системы ZirkonZahn (Италия) из титанового сплава марки 5 95H10, также фирмы ZirkonZahn (Италия), содержащего в своей композиционной структуре 90% титана, 6% алюминия, 3 % ванадия, менее одного процента железа и менее одного процента кислорода.

Для фиксации на поверхности аналогов дентальных имплантатов, культивированных мезинхимальных стволовых клеток, после фрезерования титановые пластины подвергали пескоструйной обработке порошком оксида алюминия с диаметром частиц в 100 мкм в режиме в 2 атмосферы. Пластины обрабатывали многократно по всем поверхностям до приобретения однородной матовости. После чего, аналоги имплантатов стерилизовали методом автоклавирования и помещали на культуральной среде в CO₂-инкубатор на сутки.

Из расчета площади поверхности титановых образцов, была рассчитана необходимая концентрация клеток линии 3T3 монослоя, составляющая 30% общей площади.

Далее титановые пластины с культивированными МСК в пробирках помещались в ротатор, помещенный в термостат. Скорость вращения составляла 2 оборота в минуту, при фиксируемой температуре в 37°C, с временем экспозиции 96 часов.

Животным проводили операцию на задне-наружной поверхности бедренной кости, чтобы избежать травматизации сосудисто-нервного пучка задней конечности. Операцию проводили под наркозом по методике, описанной Р.А. Гиммельфарбом для проведения

операций на животных малого веса – премедикация атропин из расчета 0,04 мг/кг подкожно; основной наркоз- гексенал 2% на физрастворе внутривенно 45мг/кг после сбривания шерсти и обработки операционной зоны производили линейный разрез кожи длиной 2 см, затем раздвигали мышцы и освобождали боковую поверхность средней трети бедренной кости. Острым путем производили насечку диафиза линейного вида размером 5x0,5x2мм, в которую вставляли титановую пластину – аналог дентального имплантат. Операции по имплантации металлической пластинки проводили в условиях операционной с соблюдением правил асептики и антисептики. По окончании операции кожу ушивали узловыми швами.

Все животные были разделены на 2 группы. Первую группу составили животные, которым производили имплантирование металлической пластинки с нанесенными на нее мезенхимальными стволовыми клетками (20 животных). Вторая группа служила контролем - имплантация металлической пластинки без стволовых клеток (20 животных).

Цитологическое исследование клеточного состава области раны проводили на 3 и 7 сутки эксперимента. Морфологическое и морфометрическое исследование костной ткани проводили на 7, 15, 30 и 60 сутки эксперимента.

Для оценки динамики регенераторного процесса проводилось макромикроскопическое исследование гистологических препаратов кости с проведением морфометрического анализа. Макроскопически оценивалось состояние перимплантных тканей, а также прочность соединения металлической пластинки с окружающей ее костью.

Для цитологического исследования области раны фрагменты отделяемой жидкости из области раны помещали на предметном стекле, фиксировали над пламенем горелки и в 70° этиловом спирте. Окрашивали по методу Романовского и исследовали с помощью светового микроскопа. Подсчет клеток производился в 50 произвольно взятых полях зрения при увеличении микроскопа 2000 (ок 20х, об 100х, масляная иммерсия).

Образцы костной ткани после фиксации в 10% р-ре формалина и декальцинации в растворе уксусной кислоты проводили по спиртам восходящей крепости и заливали в парафин. С блоков изготавливали серийные срезы толщиной 6-8-мкм на микротоме Leica HM-325 (Германия), окрашивали с применением обзорных окрасок и просматривали в

световой микроскоп BioBlue (Голландия) с увеличением – окуляр 15, объектив – 20x и 40x с последующим фотографированием цифровым фотоаппаратом «Canon».

Морфометрическое исследование проводили путем подсчета площадей тканевых элементов в 50 полях зрения при увеличении микроскопа 300x (ок 15x, об 20x)- зон некроза, воспаления, кровоизлияний, а также предсуществующей и сформированной “de novo” соединительной, хрящевой и костной ткани.

В основу гистоморфометрических оценок было положено определение относительных показателей, которые получали посредством вычисления удельного веса площадей изучаемых структурных детерминант - костного матрикса (пластинчатого и фиброзного), низкодифференцированного костного матрикса, а также оценивалась площадь костных лакун (костномозговых пространств) и доля фиброзной соединительной ткани в составе костной части регенерата. В основу гистоморфометрических оценок было положено определение относительных показателей, которые получали посредством вычисления удельного веса площадей изучаемых структурных детерминант - костного матрикса (пластинчатого и фиброзного), низкодифференцированного костного матрикса, а также оценивалась площадь костных лакун (костномозговых пространств) и доля фиброзной соединительной ткани в составе костной части регенерата.

Для иммуногистохимического исследования использовались поликлоновые кроличьи сыворотки, содержащие антитела к антигену Vimentin и S-100. Система визуализации – набор LSAB+ (DakoCytomation), основанный на стрептавидин-биотиновой технологии. В качестве красящей метки используется хромоген – DAB (диаминнобензидин). Учет экспрессии в клетках мембранных маркеров проводилась полуколичественным методом: отсутствие – 0, слабая - + (1+), умеренно выраженная - ++ (2+), интенсивная - +++ (3+).

Полученные цифровые данные обрабатывали с использованием пакета SigntaStat 3.0. и прикладных программ – Statistica 6,0. Для попарных межгрупповых различий метод Манна – Уитни. Различия между группами считали достоверными $t > 2$ и при $p \leq 0,05$.

РЕЗУЛЬТАТЫ ИССЛЕДОВАНИЙ И ИХ ОБСУЖДЕНИЕ

На первом этапе исследования нами был проведен анализ осложнений имплантации, у 134 пациентов которым были проведены операции в стоматологических учреждениях

города Москвы и Московской области различных форм собственности. У всех обследованных пациентов по результатам стоматологического обследования был поставлен диагноз периимплантит и мукозит, а также фиброинтеграция имплантатов.

Для более детального исследования проблемы нами были сформированы критерии включения пациентов в исследование, которые позволили исключить осложнения, связанные с прогрессом общесоматических заболеваний. В соответствии с указанными критериями в дальнейшем исследования мы включили 29 человек. Все жалобы мы разделили на те, которые связаны непосредственно с патологией органов полости рта и на косвенные жалобы, которые могли быть опосредованно обусловлены имплантацией.

Все жалобы, предъявляемые пациентами, были разделены на те, которые связаны непосредственно с патологией органов полости рта и на косвенные жалобы, которые опосредованно могли быть обусловлены имплантацией.

Оценивая спектр жалоб, предъявляемых в ходе сбора клинических данных, полученных активно с использованием врачом-стоматологом наводящих вопросов, становится понятно, что ряд пациентов предъявляли комплекс жалоб. Количество их было различным и колебалось от 1 до 6. Результаты проведенного многопрофильного анализа приведены на диаграмме (Рисунок 1).

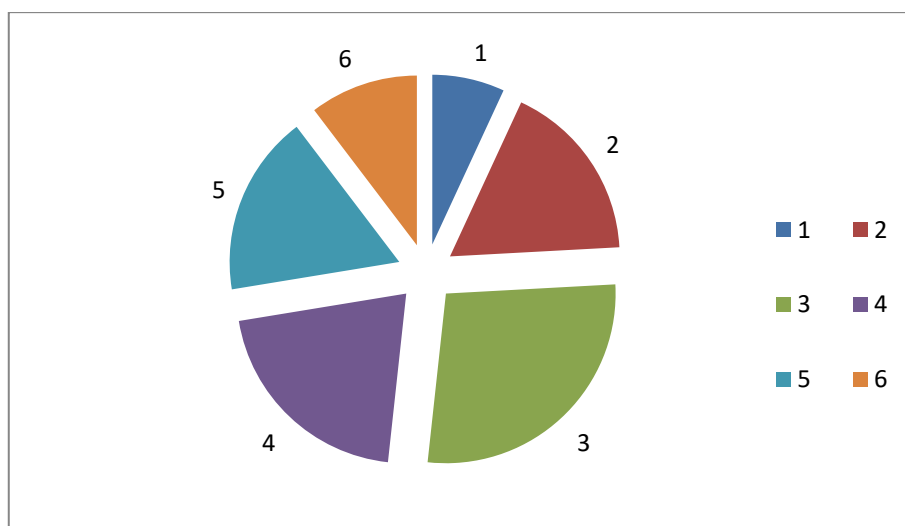


Рисунок 1. Схема распределения пациентов по количеству жалоб, связанных со стоматологической патологией

Из представленной диаграммы следует, что все пациенты предъявляли 2 (5 человек) и более жалоб – 8 пациентов жаловались на 3 патологических изменения, 5 пациентов были недовольны 5-ю отклонениями от нормы, 6 пациентов - предъявляли 4 жалобы на

изменения в полости рта, у трех человек был весь спектр недовольств лечением на предыдущем этапе, что свидетельствует о том, что неэффективная имплантация вызывает целый спектр патологических процессов в полости рта, которые снижают качество жизни пациента.

Поскольку обследованные нами пациенты в большинстве своем относились к старшей возрастной группы, был проведен анализ жалоб, которые на первый взгляд не связаны со стоматологическими проблемами, а явились результатом общей соматической патологии. Однако, ряд исследователей указывает на появление или утяжеление состояния пациентов после осложненной или неудачно проведенной имплантации.

Помимо проведенного ретроспективного анализа истории болезни, определения стоматологического и общесоматического статуса, нами было проведено исследование качества жизни пациентов с отторжением ранее установленных дентальных имплантатов и сахарным диабетом в анамнезе.

В результате анкетирования были определены значения 4 показателей качества жизни: физическое здоровье, психофизиологическое здоровье, социальные взаимоотношения и окружающая среда, а также общий показатель качества жизни. Опросник состоял из 26 вопросов, ответы на 2 из которых не учитывались в подсчете показателей. Исходные суммы баллов по доменам формировались и суммы остальных 24 вопросов:

Качество жизни пациента интерпретировалось как низкое, если значение общего показателя качества жизни было 30% и ниже, сниженным – от 31 до 60% и в норме – свыше 61%. В группу исследования было включено 29 человек с осложнениями дентальной имплантации в возрасте 65 лет и старше, с сопутствующими соматическими патологиями.

Исходные данные анкетирования подвергались статистической обработке в программе “Microsoft Excel” (рис. 2). Значение показателя физического здоровья было интерпретировано как низкое у 45% респондентов, сниженное и норма – у 38% и 17%, соответственно. Показатель психофизиологического здоровья оказался низким у 52% респондентов, сниженным – у 45% и нормальным – у 3%. Показатель социальных взаимоотношений в данной группе был интерпретирован как низкий у 28%, сниженный – у 48%, норма – у 24% опрошенных. Удовлетворенность окружающей средой была

низкой у 28%, сниженной у 48%, а норма значения этого показателя определялась у 24% респондентов.

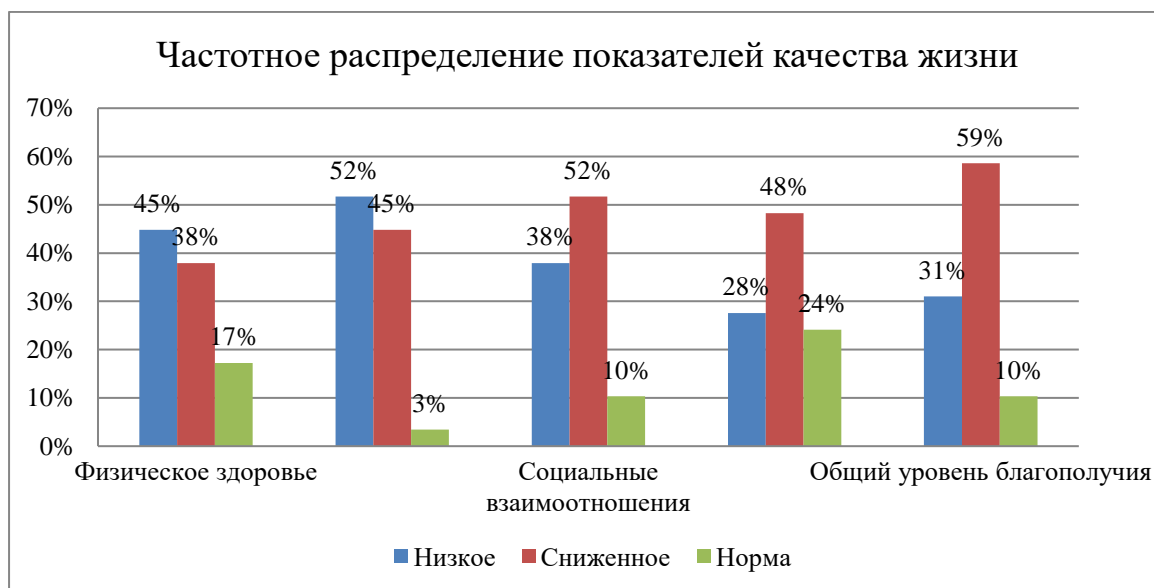

Рисунок 2. Диаграмма показателей качества жизни (физическое и психологическое благополучие, самовосприятие, микросоциальная поддержка и социальное благополучие), а также общий уровень благополучия у группы людей с отторжением ранее установленных дентальных имплантатов в возрасте 65 лет и старше, с сопутствующей соматической патологией.

Таким образом, по результатам анкетирования, у 31% респондентов качество жизни было определено как низкое, у 59% - сниженное, и норма – лишь у 10%. Значение стандартного отклонения составило 14,39.

Анализ этих данных показал, что увеличение продолжительности жизни населения, наблюдаемое в последние десятилетия, требует от врачей всех специальностей, и в том числе стоматологов, необходимость повышения качества жизни пациентов, в том числе, путем разработки методов повышения качества оказания стоматологической помощи пациентам старшей возрастной группы с сопутствующей соматической патологией.

Нами был предложен экспериментальный подход к оценке влияние мезенхимальных стволовых клеток на ход остеогенеза, что было реализовано на втором этапе исследования.

Проведено динамическое морфологическое исследование тканей в области, окружающей имплантат.

В раннем послеоперационном периоде животные контрольной и опытной групп проявляли одинаковый уровень гиподинамии и щадили оперированную конечность. Макроскопический осмотр зоны операции показал, что у всех животных швов на коже состоятельны, края раны дряблые, светло-розового цвета, выделения из раны отсутствуют.

Перед забором материала на гистологическое исследование были приготовлены мазки-отпечатки с области надкостницы в зоне операции, исследование которых показало отсутствие разницы в клеточном составе мазка, который состоял из эритроцитов, нейтрофильных лейкоцитов, макрофагальных элементов и участков некротизированной ткани. Соотношение этих элементов на 100 исследованных клеток составляло $61,5 \pm 11,6 / 24,4 \pm 7,3 / 14,7 \pm 8,8 / 19,7 \pm 5,0$ соответственно (в контроле - $66,0 \pm 7,9 / 26,7 \pm 9,1 / 16,1 \pm 5,8 / 15,7 \pm 4,2$).

Отсутствие в мазке-отпечатке в опытной группе животных мезенхимальных стволовых клеток свидетельствует об их плотном прикреплении на металлической подложке.

Гистологическое исследование препаратов кости в области имплантации показало, что морфологическая картина периимплантной зоны дистантно от имплантат животных контрольной и опытной групп не различаются и характеризуется наличием участков некротизированной кости, отдельно лежащих мелких костных фрагментов, чередующихся с кровоизлияниями и клеточными инфильтратами. У животных опытной группы в участках, приближенных к имплантату, определялись мезенхимальные клетки, слой которых был соскоблен перед этапом декальцинации. Клеточные и ядерные мембраны фибробластов были сохранены, цитоплазма равномерно прокрашена, ядра содержали плотный хроматин. Иммуногистохимическое исследование показало умеренную активность экспрессии S-100 (2+) и виментина (2+).

Таким образом, ранние сроки после травматизации (2-3-е сутки) характеризуются неспецифическим процессом альтерации, продолжительность которого отражает физиологический процесс, зависит лишь от силы травмирующего фактора и не может быть сокращена применением различных модифицирующих или стимулирующих воздействий.

Через неделю после имплантации экспериментальные животные выглядели здоровыми, передвигались, не опираясь на конечность, при пальпации отдергивали ногу. Операционная рана выглядела спокойно, раневого отделяемого не было.

В эти сроки мы также не выявили разницы между контрольной и опытной группами в плане развития регенераторного процесса, начинающегося с диapedезом нейтрофилов, развитием экссудативного воспаления, сменой реакции на пролиферативную, формированием грануляционной ткани.

К 14-м суткам эксперимента животные выглядели спокойными, почти не щадили заднюю конечность при ходьбе. Зона операции обрастала шерстью.

Гистологическое исследование костных фрагментов животных в эти сроки показало, что у животных опытной группы существует разница между зоной контакта с имплантатом и дистантными участками на расстоянии 4-5 мм от него, тогда как в контроле морфологические изменения мало отличались в этих двух зонах.

В контроле доминирует лакунарное рассасывание костной ткани, когда формируются погружное движение остеокластов с образованием лакун, не содержащих костных структур. Причем в дистантных и контактных с имплантатом участках этот процесс выглядел одинаково выраженным.

В опытной группе определяются скопления остеокластов, которые также включаются в рассасывание костных фрагментов. В то же время в зоне контакта с имплантатом процесс рассасывания кости происходит не так активно, как в контроле, что позволяет сохранить фрагменты разрушенной кости в виде фрагментов, на базе которых будет формироваться новообразованная кость.

Для объективизации наблюдений было предпринято вычисление длины зон рассасывания костной ткани и оценки числа остеокластов в 50 полях зрения при увеличении микроскопа 400х. исходя из полученных данных был высчитан коэффициент числе остеокластов на единицу длины фронта рассасывания кости, который является косвенным показателем активности резорбции костной ткани. Сохранность структуры стволовых клеток к данным срокам опыта свидетельствует об их участии в процессах остеогенеза, что было подтверждено рядом авторов.

Морфометрический подсчет тканевых соотношений в целом в периимплантной ткани в 50 полях зрения при увеличении 400х показал, что в контрольной группе животных

площадь некротизированных участков кости снижена в сравнении с контролем в результате начала остеокластического процесса резорбции. Это привело к относительно большому проценту присутствия участков костной ткани реципиента (хозяина) (Таблица 1).

Таблица 1 – Тканевые соотношения (в %) в периимплантной ткани к 15-м суткам эксперимента

Группа	Зона альтерации	Зона воспаления	Соединительная ткань	Костная ткань	Кровеносные сосуды
1 (контроль)	13.2±0,2	23.0 ±2.3	23,4± 0,7	35,2 ±3,1	3,2 ±0.1
2 (опыт)	24,2±1,3*	6,0± 0,5	20.6 ±5.1	24,8 ±2,2	26,2 ±2,1

*- $p \leq 0,005$

Из представленной таблицы следует, что в целом в опытной группе площадь зоны альтерации костной ткани достоверно выше, чем в контрольной группе животных.

Гистологическое исследование образцов костной ткани вблизи имплантата с нанесенными на его поверхность жизнеспособных стволовых клеток показал, что уже к 15 дню опыта экссудативная составляющая воспаления сведена к минимуму, а в зоне контакта определяется хорошо сформирована грануляционная ткань типичного строения с наличием многочисленных тонкостенных кровеносных сосудов и прилегающая к ней зона клеточноволокнистой ткани, также содержащей большое количество сосудов с более зрелой сформированной стенкой. Таким образом, уже в ранние сроки эксперимента наблюдаются процессы, обеспечивающие, в конечном итоге активный остеогенез: формирование кровеносного русла, обеспечивающего доступ питательных веществ и образование зрелой соединительной ткани, поскольку зрелая соединительная ткань, как предполагается, будет подвергаться остеогенной дифференцировке впоследствии.

Это предположение было подтверждено исследованиями костной ткани животных на 30 сутки опыта.

К концу первого месяца опыта в контрольной группе происходила физиологическая регенерация костной ткани, как вблизи имплантата, так и дистантно. К этому сроку экссудативный компонент трансформировался в продуктивный с формированием грануляционной ткани, богатой тонкостенными кровеносными сосудами,

формирующими обширное русло доставки питательных веществ и кислорода вновь образующейся костной ткани. Кроме того, активно шел процесс созревания грануляций с развитием рыхлой фиброзной.

Морфометрический анализ тканевых соотношений у контрольных и опытных животных представлен в таблице 2.

Таблица 2 – Тканевые соотношения (в %) в зоне имплантации к 30-м суткам эксперимента

Группа	Зона альтерации	Соединительная ткань	Костная ткань	Сосуды
1 (Контроль)	1,2± 0,1	41,3 ±5,8	34.1± 15.9	30,4±5,7
2 (Опыт)	13,0± 0,2*	24,7 ±3,0**	55,6 ± 4,5*	19,6±0,9**

*- $p \leq 0.001$ **- $p \leq 0,05$

Как следует из данных представленных в таблице, у животных опытной группы более длительное время существуют некротизированные фрагменты кости, которые в последствии будут работать подобно костной крошке, которая, по данным ряда авторов, выполняет роль опорных костных фокусов будущего остеогнеза.

Наряду с этим у животных опытной группы площадь новообразованной костной ткани достоверно выше, чем в контроле, что обусловлено, по-видимому, влиянием активных метаболитов мезенхимальных стволовых клеток. Площадь сосудов при этом снижается в сравнении с животными контрольной группы, поскольку у них все еще продолжается стадия физиологической регенерации в виде формирования грануляционной ткани, богатой кровеносными сосудами.

К концу двух месяцев эксперимента животные обеих групп выглядели спокойными, не реагировали на пальпацию зоны операции, которая была покрыта шерстью. Формирование фрагмента кости для гистологического исследования было осложнено удалением металлического имплантата, который плотно был прикреплен к окружающим тканям, выделить его без потерь периимплантных тканей не удалось.

Так, к 60-м суткам эксперимента в гистологических препаратах всех животных определяется широкая костная пластинка в краях и дне полости дефекта. При этом в

контроле кость, прилегающая к дефекту. еще не завершила процесс созревания, тогда как на периферии она уже трансформировалась в губчатую кость с наличием костного мозга. У животных опытной группы контактный с зоной имплантации участок кости состоит из зрелого пластинчатого матрикса. Костномозговой канал заполнен губчатой костью, а в межтрабекулярных пространствах находится красный костный мозг, в котором полноценно представлены все ростки кроветворения. Костное вещество выглядит более дифференцированным и продолжает проявлять тенденцию к компактизации.

Данные гистологического исследования были подтверждены морфометрическими показателями соотношений соединительной ткани, незрелой и зрелой костной ткани в зонах, близких к имплантату (Таблица 3).

Таблица 3 – Тканевые соотношения (в %) в участках контактного остеогенеза у животных на 60-е сутки опыта

Группа	Фиброзная ткань	Незрелая костная ткань	Зрелая компактная кость	Кровеносные сосуды
1(контроль)	14,0 ± 3,3	43,6 ± 4,4	23,4 ± 6,7	25,3 ± 5,1
2(опыт)	17,6 ± 11,0	26,7 ± 5,2*	42,9 ± 7,9*	10,6 ± 2,0*

*-p ≤ 0,001

Другим доказательством созревания и компактизации кости являются морфометрические показатели площади сосудистого русла, которые являются максимальными в стадию формирования грануляционной ткани, затем снижаются в период образования зрелой соединительной ткани. Дальнейшее снижение числа сосудов и площади кровеносного русла свидетельствует о трансформации соединительной ткани в костную с дальнейшим уплотнением ее, формированием компактной кости с остеонами и губчатой кости с островками костного мозга (Рисунок 3).

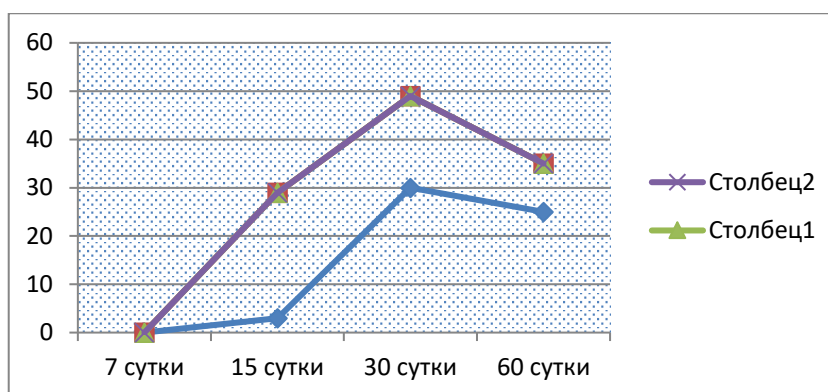


Рисунок 3. Динамика изменений площади кровеносного русла в зоне имплантации по мере развития регенераторного процесса.

Таким образом, анализ течения репаративного процесса в кости на границе с имплантатом показал, что он зависит от наличия стимулирующего фактора, которым в данном эксперименте являются мезенхимальные стволовые клетки и их метаболиты.

Так, в отсутствие мезенхимальных стволовых клеток остеогенез был выражен слабее в периимплантационной зоне, и к концу эксперимента в зоне дефекта формировались поля фиброзной соединительной ткани, кнаружи от которых шло формирование незрелой костной ткани, которая вместе с фиброзной заполняла зону костной раны.

ВЫВОДЫ

1. Показатели качества жизни, а именно, физическое и психологическое благополучие, самовосприятие, микросоциальная поддержка и социальное благополучие, а также общий уровень благополучия у пациентов с неудачами дентальной имплантации, вызванными сопутствующей соматической патологией, определены как: низкие у 31% и сниженные у 59% респондентов, при значении стандартного отклонения 14,39.

2. Предложенная технология фиксации мезенхимальных стволовых клеток к поверхности аналогов титановых дентальных имплантатов заключающаяся, в специальной пескоструйной обработке образцов с последующим термическим центрифугированием при фиксируемой температуре и временной экспозиции показала высокую выживаемость клеток в эксперименте *in vivo*.

3. В результате проведенного эксперимента на 60 сутки в опытной группе зрелая компактная кость вокруг аналога дентального имплантата преобладала и составляла 42,9 % общего объема интраоперационного дефекта, что 2,1 раза превосходит аналогичные

показатели в контрольной группе ($p \leq 0,001$), тогда, как незрелая костная ткань в аналогичной прогрессии преобладала в контрольной группе, что в целом, интерпретируется как, положительное влияние на репаративный остеогенез, мезенхимальных стволовых клеток фиксированных к поверхности аналогов дентальных имплантатов.

4. Характерным этапом регенераторного процесса в системе «имплантат - кость реципиента» определенным в эксперименте является снижение процесса резорбции костной ткани при использовании мезенхимальных стволовых клеток, что обеспечивает сохранение точек остеогенеза в контактной зоне.

5. Основным механизмом оптимизации остеогенеза при использовании мезенхимальных стволовых клеток является их влияние на формирование взаимонаправленного процесса развития фиброзной ткани и ее трансформация с формированием типичной костной ткани, способствующей более ранней остеоинтеграции имплантата, обеспечивающей более выраженные его прочностные характеристики.

ПРАКТИЧЕСКИЕ РЕКОМЕНДАЦИИ

1. Принятие решения о перспективном методе восстановления потери зубных рядов с опорой на дентальные имплантаты, должно быть основано на полном сборе анамнеза пациента с активным выяснением не только стоматологической и соматической патологии, но и изучения качества жизни пациентов на всех этапах лечения.

2. При наличии состояний и заболеваний, связанных со снижением регенераторных возможностей организма (пожилой возраст, иммунодефицит, остеопороз, эндокринная патология, онкологические заболевания и др.) необходимо использовать методы, стимулирующие репаративный процесс в тканях, так как мезенхимальные клетки и их метаболиты влияют на процесс разрастания соединительной ткани, которая в последующие сроки подвергается остеогенной дифференцировке.

3. Для фиксации культивированных мезенхимальных стволовых клеток на поверхности аналогов дентальных имплантатов, необходимо, провести многократную пескоструйную обработку поверхности порошком оксида алюминия с диаметром частиц в 100 мкм в режиме в 2 атмосферы, до приобретения однородной матовости и

автоклавировать. Поместить имплантаты в пробирку с взвесью МСК в ротатор и термостат, со скоростью вращения 2 оборота в минуту, при фиксируемой температуре в 37°C, с временем экспозиции 96 часов.

СПИСОК РАБОТ, ОПУБЛИКОВАННЫХ ПО ТЕМЕ ДИССЕРТАЦИИ

1. **Ли Цзяци**, Чикунов С.О. Сравнительная оценка репаративных изменений в кости экспериментальных животных при имплантации с применением мезенхимальных стволовых клеток // Сборник трудов «Стоматология славянских государств» XI Международной научно-практической конференции, посвящённой 70-летию Заслуженного профессора А.В. Цимбалистова, НИУ БелГУ. – 2018. – С. 162-164.

2. **Ли Цзяци**, Чикунов С.О. Влияние мезенхимальных стволовых клеток на процессы регенерации тканей полости рта при внутрикостной имплантации // Сборник трудов научной конференции с международным участием, посвященной 170-летию кафедры патологической анатомии им. Академика А.И. Струкова, ПМГМУ им. И.М. Сеченова. – 2019. – С.41-42.

3. **Ли Цзяци**, Чикунов С.О. Особенности остеоинтеграции имплантата с применением мезенхимальных стволовых клеток (экспериментальное исследование) // Сборник научных трудов, «Актуальные вопросы стоматологии» МГМСУ им. А.И. Евдокимов посвящённой 90-летнему юбилею проф. В.Н. Копейкину. – 2019.

4. Ян Бовэнь, Чикунов С.О., **Ли Цзяци**. Особенности морфологических изменений в переимплантатных тканях при гипергликемии различной этиологии // **Клиническая стоматология**. – 2019. – № 3(91) – С. 56-58

5. **Ли Цзяци**, Чикунов С.О., Ян Бовэнь. Применение мезенхимальных стволовых клеток при внутрикостной имплантации. Особенности динамических морфологических изменений в эксперименте на животных // **Клиническая стоматология**. – 2019. – № 3(91) – С. 50-55 .

6. Ян Бовэнь, Чикунов С.О., **Ли Цзяци**. Прогностическое значение морфологических изменений в переимплантатных тканях при гипергликемии различной этиологии // **Институт стоматологии**. – 2019. – № 4(85) – С. 118-119.

7. **Ли Цзяци**, Чикунов С.О, Ян Бовэнь. Особенности регенерации костной ткани при внутрикостной имплантации с применением мезенхимальных стволовых клеток // **Институт стоматологии**. – 2019. – № 4(85) – С. 114-117.

8. A. Yumashev, E. Matveeva, N. Tambovtseva, **JQ. Li**, BW. Yang. Therapeutic and prophylactic application of mesodiencephalic modulation during dental impantation in pantients with type 2 diabetes mellitus/ **Periodico Tche Quimica journal**. – 2019. v.16.- №33. p.82-93 [Scopus].