

Знаменская Юлия Павловна

**Применение препарата на основе гиалуроновой кислоты при
аугментации лунок удаленных зубов перед дентальной имплантацией**

14.01.14 – Стоматология

АВТОРЕФЕРАТ

диссертации на соискание ученой степени
кандидата медицинских наук

Работа выполнена в федеральном государственном автономном образовательном учреждении высшего образования Первый Московский государственный медицинский университет имени И.М. Сеченова Министерства здравоохранения Российской Федерации (Сеченовский Университет)

Научный руководитель:

доктор медицинских наук, профессор

Тарасенко Светлана Викторовна

Официальные оппоненты:

Амхадова Малкан Абдрашидовна – доктор медицинских наук, доцент, Государственное бюджетное учреждение здравоохранения Московской области «Московский областной научно-исследовательский клинический институт имени М.Ф. Владимирского», факультет усовершенствования врачей, кафедра хирургической стоматологии и имплантологии, заведующая кафедрой

Козлова Мирина Владленовна – Федеральное государственное бюджетное учреждение дополнительного профессионального образования «Центральная медицинская академия» Управления делами Президента Российской Федерации, кафедра стоматологии, заведующая кафедрой

Ведущая организация: Академия постдипломного образования Федерального государственного бюджетного учреждения «Федеральный научно-клинический центр специализированных видов медицинской помощи и медицинских технологий Федерального медико-биологического агентства»

Защита состоится «21» октября 2021 года в 13.00 часов на заседании диссертационного совета ДСУ 208.001.07 при ФГАОУ ВО Первый МГМУ им. И.М. Сеченова Минздрава России (Сеченовский Университет) по адресу: 119991, г. Москва, ул. Трубецкая д.8 стр.2.

С диссертацией можно ознакомиться в ЦНМБ ФГАОУ ВО Первый МГМУ им. И.М. Сеченова Минздрава России (Сеченовский Университет) по адресу: 119034, г. Москва, Зубовский бульвар, д.37/1 и на сайте организации www.sechenov.ru

Автореферат разослан « ____ » _____ 2021г.

Ученый секретарь диссертационного совета
кандидат медицинских наук, доцент



Дикопова Наталья Жоржевна

ОБЩАЯ ХАРАКТЕРИСТИКА РАБОТЫ

Актуальность темы исследования

В последние десятилетия самым распространенным методом реабилитации пациентов с частичной потерей зубов является протезирование с опорой на дентальные имплантаты (Кулаков А.А., Архипов А.В., 2012; Ушаков А. И. и соавт., 2014; Гуськов А.В. и соавт., 2017; Козлова М.В. и соавт., 2019; Gustavo L., Melo N., 2016). При планировании операции дентальной имплантации ключевыми факторами, определяющими благоприятный, долгосрочный функциональный и эстетический прогноз ортопедических конструкций, является достаточный объем и плотность костной ткани, правильное позиционирование имплантата, наличие плотного валика прикрепленной кератинизированной десны (Тарасенко С.В. и соавт., 2015; Ашурко И.П., 2016; Беспалова Н.А. и соавт., 2016; Козлова М.В. и соавт., 2017; Дьякова М.В. и соавт., 2019; Sarve P.H. et al., 2016). Но после удаления зуба, даже, несмотря на использование минимально инвазивных хирургических манипуляций происходит атрофия альвеолярного отростка/части челюсти (Ахмадова М.А. и соавт., 2018; Дьякова М.В. 2020; de Sousa Gomes P., 2019). Изменение формы альвеолярного гребня при потере зубов происходит в 91% случаях (Schropp L., Wenzel A., 2014).

В настоящее время с целью сохранения параметров объема альвеолярного отростка/части челюсти в области лунки удаленного зуба широко используются различные методы аугментации. Но стимуляция роста кости, мягких тканей и полноценная их регенерация остается актуальной (Ленев В.Н., 2016; Седов Ю.Г. 2016; Тарасенко С.В., Серова Е.С. 2017; Ершова А.М., 2017; Амхадова М.А. и соавт., 2018; Редько Н.А., Дробышев А.Ю. и соавт., 2020; Araujo M.G., et al., 2009; Doiphode A.M., Hegde P., 2016; Pocaterra A., Caruso S., 2016; Silvio V., Pavla P., 2017; Afat I.M., Akdogan E.T., 2018; Samieirad S. et al., 2020).

В последние годы широкое применение в хирургической стоматологии получило сочетанное применение остеопластических материалов и богатой тромбоцитами плазмы (Седов Ю.Г. 2016; Doiphode A.M., Hegde P., 2016 Pocaterra

А., Caruso S., 2016) при этом авторы отмечают ускорение образования плотной, зрелой трабекулярной кости в зоне аугментации, что в значительной степени увеличивает эффективность регенерации костной ткани (Eskan M.A., 2014; Rocaterra A., Caruso S., 2016; de Sousa Gomes P., 2019). Применение богатого тромбоцитами фибрина (PRF) является эффективной альтернативой обогащенной тромбоцитами плазмы при восстановлении костных дефектов (Ranganathan A.T., 2014; Afat I.M., Akdogan E.T., 2018). Однако, использование препаратов аутологичной крови (тромбоцитарные концентраты PRP, PRF, PRG) без костнопластического материала недостаточно для увеличения объема кости, но эффективно как дополнительный фактор послеоперационной защиты / поддержки мягких тканей (Полупан П. В. 2014). Немаловажным фактором в механизме костеобразования с использованием остеопластического материала является его способность сорбировать из окружающих тканей неколлагеновые белки. Особое микроокружение морфогенетических протеинов создается при участии веществ экстрацеллюлярного матрикса, в том числе гиалуроновой кислоты (Lee J.S., Kim S.K., 2016). Используемые во многих областях медицины препараты гиалуроновой кислоты начинают находить успешное применение и в хирургической стоматологии (Иванов С.Ю. и соавт., 2016; Савоськин О. В. и соавт., 2017; Тарасенко С.В., Тихонова О.И. и соавт., 2019; Bertl K.I., Bruckmann C., 2015; Casale M., Moffa A., 2016).

Представляет интерес исследовать эффективность применения препарата на основе гиалуроновой кислоты в сочетании с богатым тромбоцитами фибрином и остеопластическим материалом для аугментации лунки удаленного зуба, увеличения мягкотканого компонента перед дентальной имплантацией.

Степень разработанности темы исследования

В настоящее время, несмотря на многочисленные исследования, посвященные изучению повышения эффективности использования костных материалов и мембран, как отечественными (Ушаков А.И., Юрьев Е.М. 2016; Седов Ю.Г. 2016; Тарасенко С.В., Серова Е.С. 2017; Ершова А.М. 2017), так и

зарубежными учеными (Yang S., 2015; Shterenberg A., 2015; Candy G.K., Khinda P.K., 2015; Doiphode A.M., Hegde P., 2016; Pocaterra A., Caruso S., 2016; Silvio V., Pavla P., 2017; Afat I.M., Akdogan E.T., 2017) стимуляция роста кости, мягких тканей и полноценная их регенерация остается актуальной проблемой и ряд вопросов требует более детального рассмотрения, в частности, проведение сравнительного гистологического анализа эффективности различных методик аугментации лунки удаленного зуба перед дентальной имплантацией.

Практическим обоснованием для выполнения диссертации является необходимость объективной оценки процессов регенерации костной и мягких тканей зоны аугментации и определение наиболее эффективного метода сохранения объема костной ткани после удаления зубов с целью создания оптимальных условий для дальнейшей дентальной имплантации.

Цель исследования. Повышение эффективности лечения пациентов с частичным вторичным отсутствием зубов путем аугментации лунок после удаления зубов с использованием препарата на основе гиалуроновой кислоты в сочетании с богатым тромбоцитами фибрином и остеопластическим материалом перед дентальной имплантацией.

Задачи исследования

1. Провести анализ эффективности различных методов аугментации лунок зубов после удаления по данным клинических методов исследования (болевого послеоперационный синдром, коллатеральный отек, сроки эпителизации).
2. По данным гистологического исследования определить различия в динамике регенерации костной и мягких тканей в зависимости от методов аугментации лунок удаленных зубов.
3. Оценить остеорегенерат в лунке удаленного зуба по данным лучевых методов исследования в зависимости от методов аугментации.
4. Совершенствовать алгоритм аугментации лунки удаленного зуба с применением препарата гиалуроновой кислоты.

Методология и методы диссертационного исследования

Работа была выполнена на основе обследования и лечения 111 пациентов в возрасте от 21 года до 65 лет с диагнозом хронический периодонтит K04.5, травматическое повреждение зубов – перелом зуба S02.5, которым было показано удаление зубов и дальнейшая реабилитация с применением ортопедических конструкций с опорой на дентальные имплантаты. Пациентам проводили операцию аугментации лунки удаленного зуба с использованием методов сочетанного применения костнопластического материала, препарата гиалуроновой кислоты, богатого тромбоцитами фибрина в различных комбинациях. Изучены результаты хирургического лечения и проведена их оценка. Для анализа эффективности аугментации лунки удаленного зуба применяли клинические, лучевые, гистологические методы исследования и статистические методы обработки материала.

Научная новизна исследования

У пациентов впервые выявлены клинические особенности течения раневого процесса (болевого послеоперационный синдром, коллатеральный отек, сроки эпителизации) при сочетанном применении остеопластического материала, препарата гиалуроновой кислоты, богатого тромбоцитами фибрина в сравнении с аналогичным методом без применения богатого тромбоцитами фибрина и без препарата гиалуроновой кислоты.

Впервые определены особенности остеорегенерации лунок удаленных зубов в динамике при сочетанном применении остеопластического материала, препарата гиалуроновой кислоты, богатого тромбоцитами фибрина в различных комбинациях по данным лучевых методов исследования.

Впервые получены данные гистологического исследования и определены различия регенерации костной и мягких тканей при сочетанном применении остеопластического материала, препарата гиалуроновой кислоты, богатого тромбоцитами фибрина и без них.

Теоретическая и практическая значимость исследования

На основании сравнительного анализа результатов клинических, лучевых, гистологических методов исследования изучена динамика процессов регенерации костной и мягких тканей лунок удаленных зубов при использовании препарата гиалуроновой кислоты, богатого тромбоцитами фибрина и остеопластического материала, как материалов для аугментации в различных комбинациях. Практической стоматологии рекомендован метод сочетанного применения препарата гиалуроновой кислоты, богатого тромбоцитами фибрина и остеопластического материала для аугментации лунок после удаления зубов перед дентальной имплантацией, так как при этом происходит формирование достаточной плотности новообразованной костной ткани. Внедрение разработанного метода будет способствовать повышению эффективности лечения пациентов с частичным вторичным отсутствием зубов путем аугментации лунок после удаления зубов с целью создания оптимальных условий для дальнейшей дентальной имплантации. Материалы диссертации могут быть использованы для образовательного процесса у студентов стоматологических факультетов медицинских университетов, а также в системе дополнительного профессионального образования.

Основные научные положения, выносимые на защиту

1. Метод применения комбинации остеопластического материала, препарата гиалуроновой кислоты, богатого тромбоцитами фибрина является оптимальным для аугментации лунок после удаления зубов перед дентальной имплантацией по данным клинических методов исследования, так как применение данного метода характеризуется более благоприятным течением послеоперационного периода, а именно более низкой интенсивностью и длительностью болевого синдрома, более коротким сроком эпителизации.
2. По данным гистологического исследования аугментация лунок удаленных зубов в зоне планируемой дентальной имплантации с применением комбинации остеопластического материала, препарата гиалуроновой кислоты, богатого тромбоцитами фибрина через 6 месяцев после операции приводит к

формированию губчатой костной ткани, в которой уже происходит компактизация: утолщение трабекул, появление полностью компактных участков с нормальной организацией. Гиалуроновая кислота является важным ингредиентом материала аугментации, так как она способствует образованию более зрелой костной ткани. Отсутствие богатого тромбоцитами фибрина не оказывает принципиального влияния на тканевой процесс в костной ткани. Однако, позитивно влияет на процесс регенерации мягких тканей.

3. По данным лучевых методов исследования применение комбинации остеопластического материала, препарата гиалуроновой кислоты, богатого тромбоцитами фибрина обеспечивает формирование качественного костного остеорегенерата, увеличение оптической плотности костной ткани и минимальную атрофию альвеолярной кости, что позволяет устанавливать дентальные имплантаты без предварительной остеопластики.

Внедрение результатов исследования в практику

Результаты исследования внедрены в практику отделения хирургической стоматологии Института стоматологии им. Е.В. Боровского ФГАОУ ВО Первый МГМУ им. И.М. Сеченова Минздрава России (Сеченовский Университет), а также включены в лекционный курс и практические занятия студентов Института стоматологии им. Е.В. Боровского ФГАОУ ВО Первого МГМУ им. И.М. Сеченова Минздрава России (Сеченовский Университет).

Степень достоверности исследования

Достоверность проведенного исследования определяется достаточным количеством клинических наблюдений, многочисленными рентгенологическими данными, обработкой полученных результатов современными методами статистического анализа. При проверке гипотез использовали методы непараметрической статистики. Описание количественных параметров проведено с помощью среднего и ошибки среднего. Частота наблюдений представлена в %. Уровень статистической значимости в исследовании был принят за 0,05. Полученные данные обрабатывали статистически с использованием пакета Excel 2010 и программы «Statistica».

Основные положения диссертации изложены и обсуждены на: FDI World Dental Congress 2017 (Madrid, Spain, August 2017); II Международной научно-практической конференции «Восстановительная медицина, экопрофилактика, и спортивно-оздоровительные технологии» (г. Балашов, февраль 2018); Национальном конгрессе с международным участием «Паринские чтения 2018» (Республика Белоруссия, г. Минск, май 2018); XXIII Международной конференции челюстно-лицевых хирургов и стоматологов. Новые технологии в стоматологии (г. Санкт-Петербург, май 2018); XXV Российском национальном конгрессе «Человек и лекарство» (г. Москва апрель 2018); I Всероссийской научно-практической конференции студентов и молодых ученых с международным участием «Современные достижения хирургической стоматологии» (г. Москва, октябрь 2018).

Личный вклад автора в выполнение работы

Автор принимал непосредственное участие в обследовании и лечении 111 пациентов с диагнозом хронический периодонтит или травматическое повреждение зуба. Автором была проведена оценка эффективности различных методов аугментации лунок удаленных зубов по данным клинических, гистологических, лучевых методов исследования. Для сравнения эффективности различных методов аугментации автором осуществлен забор биоптатов костной ткани и биоптатов слизистой оболочки на этапе установки имплантата с целью гистологического исследования. Статистическая обработка проведена лично автором.

Публикации

По материалам исследования опубликовано 13 печатных работ, из них 2 – в журналах перечня рецензируемых журналов ВАК при Минобрнауки России, 1 статья в зарубежном научном издании, индексируемом Scopus.

Объем и структура работы

Диссертация состоит из введения, 3 глав собственных исследований, заключения, выводов, практических рекомендаций и списка литературы. Диссертация содержит 155 машинописных страниц, 12 таблиц, 96 рисунков.

Список литературы включает 200 наименований работ, из них 111 отечественных и 89 зарубежных авторов.

Соответствие диссертации паспорту научных специальностей

В соответствии со специальностью 14.01.14 – Стоматология, охватывающей проблемы изучения этиологии и патогенеза, разработки и применения методов диагностики, лечения и профилактики болезней полости рта, в диссертационном исследовании научно обоснована эффективность метода аугментации лунок после удаления зубов с использованием препарата на основе гиалуроновой кислоты в сочетании с богатым тромбоцитами фибрином и остеопластическим материалом перед дентальной имплантацией.

СОДЕРЖАНИЕ РАБОТЫ

Материалы и методы

Хирургическое лечение пациентов с диагнозом – хронический периодонтит или травматическое повреждение зуба было проведено в отделении хирургической стоматологии Клинического центра Института стоматологии им. Е.В. Боровского ФГАОУ ВО Первый МГМУ им. И.М. Сеченова (Сеченовский университет) Министерства здравоохранения Российской Федерации и на базе стоматологической клиники ООО «Дента» г. Дзержинск Нижегородской области. Гистологические исследования проводили в лаборатории экспериментальной морфологии Института регенеративной медицины ФГАОУ ВО Первый МГМУ им. И.М. Сеченова (Сеченовский университет) Министерства здравоохранения Российской Федерации в период с 2016 по 2019 гг. Всего было обследовано 111 пациентов, из них 96 пациентов (86,5%) с хроническим периодонтитом вне стадии обострения и 15 пациентов (13,5%) с травматическим повреждением зубов, которым было показано удаление зуба и подготовка лунки удаляемого зуба к дентальной имплантации. Согласно критериям включения из 111 пациентов в исследование вошли 79 пациентов в возрасте от 21 года до 65 лет. Для аугментации лунки удаленного зуба применяли различные комбинации сочетанного применения костнопластического материала, препарата

гиалуроновой кислоты, богатого тромбоцитами фибрина. В зависимости от применяемой методики пациенты были случайным образом разделены на 5 групп.

Удаление зубов и аугментация лунок с применением остеопластического материала «Остеопласт-Т» (Витаформ, Россия), препарата гиалуроновой кислоты - Гиалрипайер Дентал №10 («Лаборатория ТОСКАНИ», Россия), i-PRF, A-PRF-мембраны было проведено 15 пациентам 1 группы.

У 16 пациентов 2 группы для аугментации применяли остеопластический материал «Остеопласт-Т», препарат гиалуроновой кислоты - Гиалрипайер Дентал №10, A-PRF-мембрана.

У 15 пациентов 3 группы проводили удаление зубов с одномоментным использованием остеопластического материала «Остеопласт-Т», i-PRF, A-PRF-мембраны.

В 4 группе 15 пациентам проводили удаление зубов с одномоментным использованием остеопластического материала «Остеопласт-Т» и A-PRF-мембраны.

У 18 пациентов 5 группы, которая являлась группой сравнения, заживление лунок удаленных зубов проходило «под сгустком крови».

Клинические методы

Обследование пациента начинали с выявления жалоб, анамнеза жизни, сбора анамнеза настоящего заболевания, физикального осмотра. Далее проводили лабораторно-инструментальные методы диагностики, и, при необходимости, дополнительные методы обследования. Все данные обследования заносили в амбулаторную карту стоматологического больного (форма 043/У). Всем пациентам перед хирургическим вмешательством под местной анестезией назначали медицинское обследование, которое включало в себя общий анализ крови с лейкоцитарной формулой и содержанием тромбоцитов, время свертывания по Сухареву, длительность кровотечения по Дукке. При биохимическом анализе крови определяли содержание глюкозы,

гликозилированного гемоглобина. Также исследовали кровь на наличие антител к вирусам гепатита В, С, ВИЧ и возбудителя сифилиса.

Клинический осмотр пациентов после оперативного вмешательства проводили на 1, 3, 5, 7, 10 сутки. Оценку послеоперационного болевого синдрома проводили по цифровой рейтинговой шкале (Numerical Rating Scale, NRS).

Оценку выраженности коллатерального отека проводили визуально на 1, 3, 5, 7, 10 сутки по балльной системе.

Для характеристики сроков эпителизации послеоперационной области определяли универсальный параметр – «среднюю скорость заживления раны» по методике Л.Н. Поповой (1942г).

$$\frac{(S - S_n) \cdot 100}{St},$$

где: S – площадь раны при предыдущем исследовании; S_n – площадь раны при данном измерении; t – число дней между измерениями.

Результаты данных измерений характеризовали динамику регенерации эпителия. Для определения интенсивности эпителизации лунки использовали метод Л.Н. Поповой в модификации Д.С. Шинкевича (2019г).

Через 6 месяцев после аугментации лунки удаленного зуба пациентам была проведена операция дентальной имплантации.

Лучевые методы исследования

Лучевое исследование включало в себя внутриротовую контактную рентгенографию и компьютерную томографию. Внутриротовая контактная рентгенография была проведена пациентам при первичной консультации. После первичного осмотра на этапе планирования пациенту назначали конусно-лучевую компьютерную томографию (КЛКТ) челюстей для достоверного определения параметров костной ткани в зоне предполагаемой аугментации. В послеоперационном периоде КЛКТ проводили через 1, 3, 6 месяцев после хирургического вмешательства для оценки состояния костных структур, качества полученного остеорегенерата, определения плотности костной ткани и для

выполнения линейных измерений в трех плоскостях и планирования операции имплантации в зоне аугментации.

Гистологические методы исследования

Забор материала для гистологического исследования проводили у пациентов через 6 месяцев после аугментации лунки зуба непосредственно перед установкой дентальных имплантатов. С помощью мукотома диаметром 5мм производили забор фрагмента слизистой оболочки альвеолярного гребня с надкостницей. Далее вместо пилотного сверла в ходе формирования ложа для имплантата использовали трепан с внутренним диаметром 2мм для забора костного блока. Образцы костной и мягких тканей фиксировали в 10% нейтральном растворе формалина. Костные биоптаты декальцинировали, заливали в парафин, получали срезы толщиной 4-5 микрон, окрашивали гематоксилин-эозином, изучали при стандартной световой микроскопии, при фазово-контрастной микроскопии и при поляризационной микроскопии в микроскопе Leica DM 4000 B LED с камерой Leica DFC 7000 T.

Полученные цифровые данные подвергались статистической обработке. Статистическую достоверность результатов измерений по всем пяти группам определяли с применением критерия Краскела - Уоллиса (H-критерий). Результаты считали достоверными при $p \leq 0,05$. Для сопоставления показателей измерения и определения однородности выборок в каждой группе исследования на разных сроках применяли T-критерий Вилкоксона. Для статистической обработки данных использовались MS Excel и программа «Statistica». Определяли средние арифметические величины и среднюю ошибку ($M \pm m$), среднее квадратическое отклонение (δ) для каждого количественного показателя.

Хирургическое лечение пациентов

Пациентам первой группы исследования проводили удаление зубов по поводу хронического периодонтита или травматического повреждения зуба, лечение или восстановление которых было невозможно и аугментацию лунок с применением остеопластического материала «Остеопласт-Т», препарата

гиалуроновой кислоты - Гиалрипайер Дентал №10, i-PRF, A-PRF-мембраны. Непосредственно перед удалением зубов проводили забор венозной крови пациента в объеме 30ml для центрифугирования и получения i-PRF и A-PRF-мембраны. Под местной анестезией препаратом Sol. Ultracaini DS 1:200 000 атравматично проводили операцию экстракции зуба, ревизию лунки, тщательный кюретаж и контроль целостности костных стенок альвеолы. В стерильной емкости смешивали костнопластический материал с препаратом гиалуроновой кислоты - Гиалрипайер Дентал №10 и i-PRF. При помощи кюреты полученную смесь вносили в лунку зуба до уровня верхней костной границы альвеолы. Затем A-PRF мембрану адаптировали по форме лунки и укладывали поверх костнопластического материала. Фиксировали сближающие П-образные и узловые швы. Ход операции показан на рисунке 1

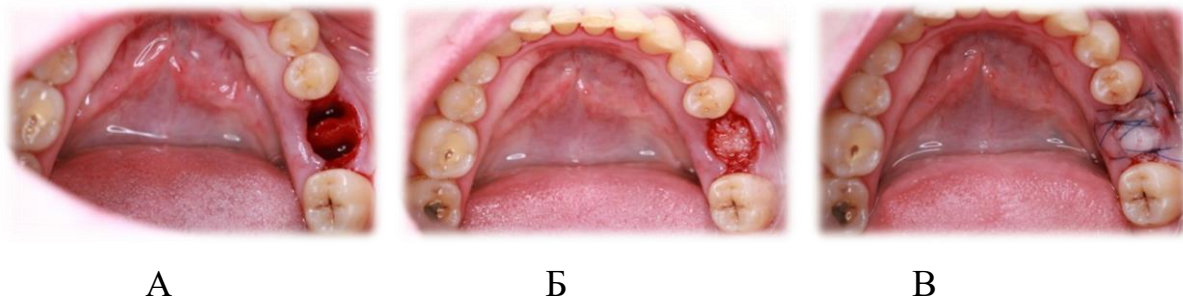


Рисунок 1. Пациент К. 1 группа исследования, ход операции:

А - лунка зуба 3.6, края лунки дезэпителизированы; Б - лунка заполнена ксеногенным материалом Остеопласт-Т, смешанным с препаратом гиалуроновой кислоты и богатым тромбоцитами фибрином; В - мембрана из А-PRF уложена в 2 слоя, перекрывая костнопластический материал в лунке. Лунка зуба 3.6 ушита узловыми и П-образными швами.

По окончании операции наносили дентальную адгезивную пасту «Солкосерил».

У пациентов 2 группы исследования при аугментации не использовали жидкую фракцию богатого тромбоцитами фибрина, проводили удаление зубов и аугментацию лунок с применением остеопластического материала «Остеопласт-Т», препарата гиалуроновой кислоты - Гиалрипайер Дентал №10, A-PRF-мембраны. У пациентов 3 группы не применяли препарат гиалуроновой кислоты,

проводили удаление зуба и аугментацию лунки с применением остеопластического материала «Остеопласт-Т», i-PRF, A-PRF-мембраны. Пациентам 4 группы проводили удаление и аугментацию лунки с применением остеопластического материала «Остеопласт-Т», A-PRF-мембраны, не использовали i-PRF и препарат гиалуроновой кислоты. Пациентам 5 группы (группы сравнения) проводили удаление зуба без аугментации. Лунку после удаления вели под сгустком крови.

Результаты собственного исследования и их обсуждение

У пациентов всех групп исследования интенсивность болевого синдрома была более выражена на 1-3 сутки и постепенно снижалась до нулевых значений на 10-12 сутки. В 1 группе исследования, у пациентов которой для аугментации лунки после удаления зуба применяли комбинацию остеопластического материала «Остеопласт-Т», препарата гиалуроновой кислоты - Гиалрипайер №10, i-PRF, A-PRF мембраны, показатели выраженности боли были минимальны, особенно это заметно в первые сутки после операции ($2,6 \pm 1,88$ баллов). Наибольшие значения выраженности боли отмечали на 1-е и 2-е сутки после операции у пациентов 3 группы исследования (у которых для аугментации применялся остеопластический материал, A-PRF мембрана, i-PRF без препарата гиалуроновой кислоты), 4 группы (у которых для аугментации применялся остеопластический материал, A-PRF мембрана, без i-PRF и без препарата гиалуроновой кислоты) и 5 группы исследования (у которых лунка заживала под сгустком) и составили $4,47 \pm 1,51$ баллов, $4,60 \pm 1,92$ баллов и $4,56 \pm 2,12$ баллов соответственно. Это свидетельствовало о более благоприятном течении периода заживления у пациентов 1 группы исследования. Выраженность коллатерального отека в целом у пациентов всех групп была незначительной и не имела статистически значимых отличий. Выраженный отек не был зафиксирован ни у одного пациента после удаления зуба и аугментации лунки. При проведении анализа показателей скорости эпителизации достоверно наилучшие результаты по скорости заживления лунки отмечали у пациентов 1 группы исследования -

23,83±4,64 % в сутки. Также близкие значения скорости эпителизации лунки были выявлены у пациентов 2 группы исследования - 22,12±3,95 в сутки. У пациентов 3 и 4 групп исследования были получены практически одинаковые значения: 19,7±2,57 и 19,8±4,23 суток соответственно. Относительно более позднее заживление было выявлено у пациентов 5 группы - на 18,1±2,41 сутки, когда заживление лунок проходило под сгустком ($p \leq 0,05$). Окончательная эпителизация лунок после удаления зубов и аугментации лунок наступала статистически достоверно значительно раньше, чем при ведении лунки под сгустком крови. У пациентов 1 группы исследования уже на 7 сутки после операции отмечали в 63,6% случаев полное заживление, а в 36,4% случаях эпителизация лунок составляла 69-85%. У пациентов 2, 3 и 4 групп исследования эпителизация лунок завершалась к 9,14±1,24; 10,06±1,18 и 11,0±1,07 суткам соответственно. У пациентов 5 группы исследования на 7 сутки статистически достоверно эпителизацию отмечали лишь по краям лунки и в среднем она завершалась к 13,38±1,53 суткам ($p \leq 0,05$).

В целом, обобщая полученные результаты клинических методов исследования, можно резюмировать, что у пациентов 1 группы исследования, у которых применяли все компоненты для аугментации, и 2 группы исследования, у которых применяли остеопластический материал «Остеопласт-Т», препарат гиалуроновой кислоты - Гиалрипайер Дентал №10, А-PRF мембрана было выявлено явно более благоприятное течение послеоперационного периода. Послеоперационные явления, такие как болевой синдром, коллатеральный отек, которые отмечались у всех пациентов, но имели незначительную степень выраженности, положительную динамику, полностью ликвидировались к концу послеоперационного периода. Однако заметна тенденция к значительно более поздним срокам эпителизации у пациентов группы сравнения, в которой заживление проходило под сгустком крови.

По данным лучевых методов исследования более высокие средние показатели оптической плотности регенерата были выявлены у пациентов 1

группы исследования на всех сроках: 233 ± 65 НУ через 1 месяц, 593 ± 197 НУ через 3 месяца, 976 ± 225 НУ через 6 месяцев. Достоверные различия показателей ширины альвеолярного отростка/части челюсти через 6 месяцев относительно первоначальных значений до операции также отмечали у пациентов 1 группы. Через 6 месяцев после аугментации ширина альвеолярного отростка/ части челюсти составила $9,10 \pm 1,61$ мм, что составило 83% от первоначальной ширины (рисунок 2).

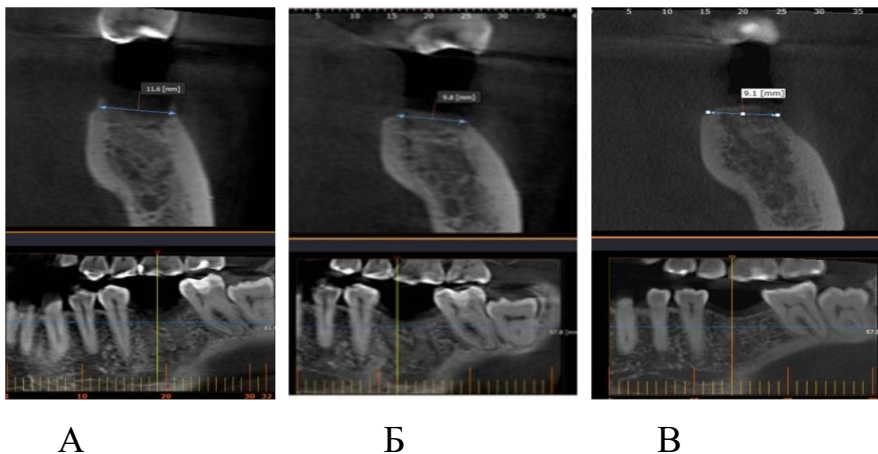


Рисунок 2. КЛКТ пациента 3. (1 группа исследования):

А - через 1 месяц после аугментации. МРР и кросс-секция в области зуба 3.6; ширина альвеолярной части составляла 11,6 мм; Б - КЛКТ пациента 3. через 3 месяца после аугментации. МРР и кросс-секция в области зуба 3.6; ширина альвеолярной части составляла 9,8мм; В - КЛКТ пациента 3. через 6 месяцев после аугментации. МРР и кросс-секция в области зуба 3.6; ширина альвеолярной части составляла 9,2 мм.

В группах 2 и 3 получены статистически близкие значения в среднем - 81,67% и 80,94%. В 4 группе исследования заметно более выраженное уменьшение ширины альвеолярного отростка - 79,92% от первоначальной ширины. У пациентов 5 группы (ведение лунки зуба под сгустком крови) ширина альвеолярного отростка/части челюсти до удаления составила $10,33 \pm 1,74$ мм, после проведенной операции удаления зуба через 6 месяцев - $8,02 \pm 1,53$ мм, что составило 77% от первоначальной ширины (рисунок 3).

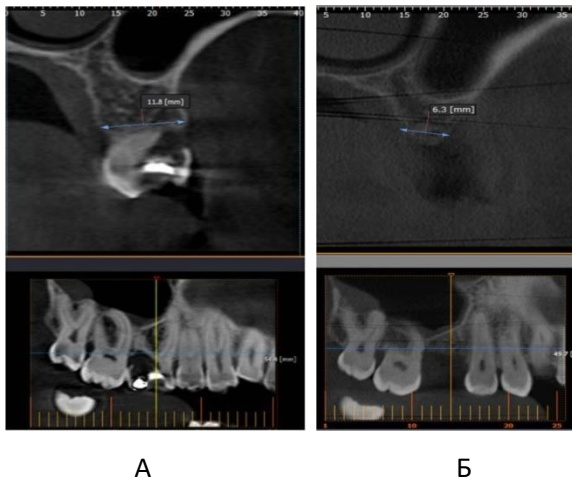


Рисунок 3. КЛКТ пациента С. (5 группа):

А - до удаления зуба 1.6. МРР и кросс-секция в области зуба 1.6; ширина альвеолярного отростка составляла 11,8 мм; Б - через 6 месяц после удаления зуба 1.6. МРР и кросс-секция в области зуба 1.6; ширина альвеолярного отростка составляла 6,3 мм.

По результатам нашего исследования через 6 месяцев после проведенной аугментации у пациентов 1, 2, 3 и 4 групп было отмечено удовлетворительное состояние костнопластического материала, сформированная костная ткань равномерно прослеживалась по всему объему лунки и имела мелкозернистую однородную структуру. Граница между костными стенками и полученным остеорегенератом практически не прослеживалась. Рисунок тени регенерата на различных сроках исследования отличался от крупнозернистого до мелкозернистого. Неоднородность структуры регенерата на ранних сроках исследования позволила сделать вывод о том, что происходило постепенное замещение частиц костнопластического материала новообразованной молодой костной тканью, которая постепенно минерализовалась.

По результатам проведенной аугментации у всех пациентов не было выявлено противопоказаний для проведения дентальной имплантации (костно-деструктивных изменений). В целом по результатам показателей пациентов первых четырех групп, у которых проводили аугментацию лунки удаленного зуба, изменения ширины альвеолярного отростка / части челюсти были незначительно выражены. Однако у пациентов 5 группы сравнения не всегда удавалось добиться высокого эстетического результата протезирования.

Наблюдали выраженную убыль костной ткани в зоне лунки удаленного зуба за первые 6 месяцев, по сравнению с аналогичными показателями пациентов первых четырех групп исследования. В результате двум пациентам из восемнадцати, из группы сравнения, было показано проведение костной пластики (синус-лифтинга) одновременно с проведением операции имплантации.

При анализе данных гистологических методов исследования можно отметить, что аугментация лунок удаленных зубов в зоне планируемой дентальной имплантации с применением комбинации остеопластического материала, препарата гиалуроновой кислоты, богатого тромбоцитами фибрина через 6 месяцев после операции приводит к формированию губчатой костной ткани, в которой уже происходит компактизация: утолщение трабекул, появление полностью компактных участков с нормальной организацией (рисунок 4).

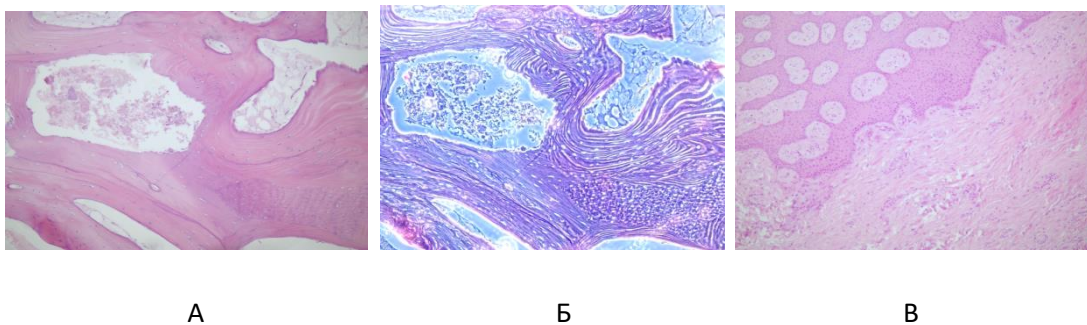


Рисунок 4. Микроскопическое исследование образца биоптата пациента группы 1:

А - Компактизация губчатой кости. Видны многочисленные линии склеивания. В центре – костный мозг; Б - тот же участок при фазово-контрастной микроскопии. Четкая структура костного вещества. Фазово-контрастная микроскопия; В - фрагмент биоптата слизистой оболочки. Выраженный акантоз эпителия в тканях и умеренно выраженные лимфо-макрофагальные периваскулярные инфильтраты. Окраска гематоксилином и эозином, увеличение x100

Гиалуроновая кислота является важным ингредиентом материала аугментации, так как она способствует образованию более зрелой костной ткани. Отсутствие богатого тромбоцитами фибрина не оказывает принципиального влияния на процесс регенерации костной ткани. В биоптатах из прилежащей к

дефекту десны во всех группах отмечалась гипертрофия многослойного плоского эпителия с выраженным акантозом, участки отека и разрыхления ткани десны, очаговой или диффузной лимфо-макрофагальной инфильтрации. Эти изменения появлялись в большей степени у пациентов 5 группы сравнения и в группах без гиалуроновой кислоты.

ВЫВОДЫ

1. По данным клинических методов исследования более благоприятное течение послеоперационного периода, а именно, более низкую интенсивность болевого синдрома ($2,6 \pm 1,88$ баллов), более высокую скорость эпителизации ($23,83 \pm 4,64\%$ в сутки) отметили у пациентов 1 группы, у которых для аугментации лунок после удаления зубов применяли остеопластический материал, препарат гиалуроновой кислоты в сочетании с богатым тромбоцитами фибрином. Более интенсивную боль в 1 сутки после операции отмечали пациенты 3 группы (аугментация без препарата гиалуроновой кислоты), 4 группы (аугментация без i-PRF и без препарата гиалуроновой кислоты) и 5 группы (лунка заживала под сгустком крови), показатели составили $4,47 \pm 1,51$ баллов, $4,60 \pm 1,92$ баллов и $4,56 \pm 2,12$ баллов соответственно. Скорость эпителизации у пациентов 2 группы составила $22,12 \pm 3,95\%$ в сутки, 3 группы - $19,7 \pm 2,57\%$ в сутки, 4 группы - $19,8 \pm 4,23\%$ в сутки, 5 группы - $18,1 \pm 2,41\%$ в сутки.

2. По данным гистологического исследования биоптатов костной ткани выявлено, что при сочетанном применении препарата гиалуроновой кислоты, богатого тромбоцитами фибрина и остеопластического материала происходит формирование более зрелой костной ткани с интенсивной компактизацией губчатой кости, в которой уже происходит утолщение трабекул, появление полностью компактных участков с нормальной организацией. В отсутствие гиалуроновой кислоты значительно выражены дистрофические изменения в костной ткани лунки. Отсутствие богатого тромбоцитами фибрина не оказывает принципиального влияния на регенерацию костной ткани, но позитивно влияет на регенерацию мягких тканей. Воспалительная инфильтрация была заметно менее

выражена по сравнению с биоптатами слизистой оболочки десны пациентов группы сравнения (заживление под сгустком крови).

3. По данным лучевых методов исследования рентгено-семиотические свойства костнопластического материала со всеми представленными комбинациями компонентов для аугментации соответствовали характерным для данных костнопластических материалов, противопоказаний для проведения дентальной имплантации (костно-деструктивных изменений) не было выявлено. При сочетанном применении препарата гиалуроновой кислоты, богатого тромбоцитами фибрина и остеопластического материала происходит формирование качественного костного остеорегенерата, более высоких средних показателей оптической плотности на всех сроках изучения, а именно: 233 ± 65 HU - через 1 месяц, 593 ± 197 HU - через 3 месяца, 976 ± 225 HU - через 6 месяцев и минимальная атрофия альвеолярной кости. Через 6 месяцев после аугментации ширина альвеолярного отростка/части челюсти составила $9,10 \pm 1,61$ мм, что соответствовало 83% от первоначальных параметров. У пациентов группы сравнения (ведение лунки зуба под сгустком крови) отмечена более выраженная убыль костной ткани в зоне лунки удаленного зуба, за первые 6 месяцев ширина альвеолярного отростка/части челюсти после проведенной операции удаления зуба составила $8,02 \pm 1,53$ мм, что составило 77% от первоначальной ширины.

4. Разработанный метод аугментации лунок после удаления зубов перед дентальной имплантацией с использованием композиции остеопластического материала, препарата гиалуроновой кислоты и богатого тромбоцитами фибрина может быть рекомендован для широкого практического применения, так как при этом формируется зрелая костная ткань достаточной плотности и в большей степени сохраняются параметры альвеолярного отростка/части челюсти.

ПРАКТИЧЕСКИЕ РЕКОМЕНДАЦИИ

1. С целью подготовки к дентальной имплантации, необходимо удалять зубы с применением малотравматичной методики. Для достижения наилучшего результата - сохранения вестибулярной кортикальной пластинки и межкорневых

костных перегородок - при удалении могут быть использованы периотомы, люксаторы, элеваторы. При необходимости зуб фрагментируется с помощью бормашины с обильной водной ирригацией.

2. Комплексное применение препарата модифицированной гиалуроновой кислоты Гиалрипайер Дентал №10 в сочетании с богатым тромбоцитами фибрином - i-PRF, A-PRF мембраной и остеопластическим материалом «Остеопласт-Т» может быть использовано при проведении операции аугментации лунки удаленного зуба с целью сохранения параметров альвеолярного отростка/ части челюсти.

3. При проведении аугментации лунки удаленного зуба с применением A-PRF мембраны для закрытия костнопластического материала не требуется отслаивать слизисто-надкостничный лоскут для ушивания лунки зуба. Мембрана удерживается за счет узловых и П-образных швов.

4. При проведении операции удаления зуба и отсутствии воспалительных изменений в периапикальных тканях с целью сохранения параметров альвеолярного отростка / части челюсти, рекомендуется проводить операцию аугментации лунки под контролем конусно-лучевой компьютерной томографии. В послеоперационном периоде КЛКТ необходима для оценки состояния костных структур, качества полученного остеорегенерата, определения плотности костной ткани и для выполнения линейных измерений в трех плоскостях при планировании операции дентальной имплантации в зоне аугментации.

СПИСОК ОПУБЛИКОВАННЫХ РАБОТ ПО ТЕМЕ ДИССЕРТАЦИИ

1. Тарасенко С.В., **Знаменская Ю.П.** Сочетанное применение препарата на основе гиалуроновой кислоты, богатого тромбоцитами фибрина и остеопластического материала при аугментации лунок удаленных зубов перед дентальной имплантацией // Стоматология. – 2017 – №96 – (6) – С.64.

2. Тарасенко С.В., **Знаменская Ю.П.** Комплексное применение препарата на основе гиалуроновой кислоты, богатого тромбоцитами фибрина и остеопластического материала для сохранения объема костной ткани лунки

удаленного зуба перед дентальной имплантацией. // Сборник материалов V съезда украинской ассоциации черепно-челюстно-лицевых хирургов, международной научно-практической конференции, посвященной 100-летию П.З. Аржанцева. Киев, 2017 – С. 188-191.

3. Тарасенко С.В., **Знаменская Ю.П.** Сочетанное применение препарата на основе модифицированной гиалуроновой кислоты, богатого тромбоцитами фибрина и остеопластического материала с целью аугментации лунки удаленного зуба перед дентальной имплантацией // Сборник материалов XXIV Российского национального конгресса «Человек и лекарство». 2017. – С.43.

4. **Znamenskaya J.P.**, Tarasenko C.V., Golovichev M.E. Bone augmentation at the extracted tooth alveoli before dental implantation// Internation dental journal, Abstracts of the 105 FDI World Dental Congress Madrid, Spain, September, 2017 – С.115-116.

5. Тарасенко С.В., **Знаменская Ю.П.** Эффективность методики применения препарата модифицированной гиалуроновой кислоты и богатого тромбоцитами фибрина при аугментации лунок удаленных зубов перед дентальной имплантацией // Экопрофилактика, оздоровительные спортивно-тренеровочные технологии. Материалы II Международной научно-практической конференции. 2018 – С. 306-313.

6. **Знаменская Ю.П.**, Ершова А.М. Методика аугментации лунок удаленных зубов перед дентальной имплантацией // Перспективные решения в прогнозировании, диагностике, лечении и реабилитации заболеваний черепно-челюстно-лицевой области и шеи. Сборник трудов «Паринские чтения 2018» Республика Белоруссия, г. Минск, май – 2018. – С. 37-40.

7. Тарасенко С.В., **Знаменская Ю.П.** Аугментация лунок удаленных зубов перед дентальной имплантацией // Материалы XXIII Международной конференции челюстно-лицевых хирургов и стоматологов «Новые технологии в стоматологии» г. Санкт-Петербург, май – 2018. – С.47-48.

8. Тарасенко С.В., **Знаменская Ю.П.** Сочетанное применение препарата на основе гиалуроновой кислоты, богатого тромбоцитами фибрина и остеопластического материала при аугментации лунок удаленных зубов. // Научный посыл высшей школы – реальные достижения практического здравоохранения – 2018. – С.849-851.
9. **Знаменская Ю.П.** Аугментация лунок удаленных зубов перед дентальной имплантацией с применением препарата модифицированной гиалуроновой кислоты — Дентал Гиалрипайер № 10». // I Всероссийская научно-практическая конференция студентов и молодых ученых с международным участием «Современные достижения хирургической стоматологии». Тезисы докладов 2018. – С.32.
10. Тарасенко С.В., **Знаменская Ю.П.** Аугментация лунок удаленных зубов перед дентальной имплантацией с применением остеопластического материала, препарата модифицированной гиалуроновой кислоты и богатого тромбоцитами фибрина. // Актуальные вопросы современной стоматологии. Сборник научных трудов. – 2018 – С.251-255.
11. Тарасенко С.В., **Знаменская Ю.П.** Аугментация лунки удаленного зуба перед дентальной имплантацией // **Российский вестник дентальной имплантологии.** – 2019. – №3-4(45-46) – С. 82-90.
12. Тарасенко С.В., Шехтер А.Б., Погодина М.А., **Знаменская Ю.П.** Сравнительный гистологический анализ регенератов костной ткани и слизистой оболочки после аугментации лунок удаленных зубов перед дентальной имплантацией при использовании различных композиций с остеопластическим материалом. // **Российский вестник дентальной имплантологии.** – 2020. – №1-2(47-48) – С. 56-61.
13. Тарасенко С.В., Серова Н.С., **Знаменская Ю.П.** Конусно-лучевая компьютерная томография как критерий оценки регенерации лунок удаленных зубов после аугментации. // **REJR. (Scopus).** – 2020. – Том 10. – № 3 – С. 26–35.