На правах рукописи

Орлова Надежда Валерьевна

Замещение дефекта мочевого пузыря с использованием тканеинженерных конструкций, содержащих аллогенные клетки (экспериментальное исследование)

14.01.24 – «трансплантология и искусственные органы»
14.01.23 – «урология»

АВТОРЕФЕРАТ
диссертации на соискание учёной степени
кандидата медицинских наук

Санкт – Петербург
2020

Работа выполнена в федеральном государственном бюджетном учреждении «Санкт-Петербургский научно-исследовательский институт фтизиопульмонологии» Министерства здравоохранения Российской Федерации

Научные руководители:

Доктор медицинских наук, профессор **Петр Казимирович Яблонский**

Кандидат медицинских наук **Александр Николаевич Муравьев**

Официальные оппоненты:

Кирпатовский Владимир Игоревич – доктор медицинских наук, профессор, главный научный сотрудник научно-лабораторного отдела Научно-исследовательского института урологии и интервенционной радиологии имени Н.А. Лопаткина – филиал Федерального государственного бюджетного учреждения «Национальный медицинский исследовательский радиологический центр» Министерства здравоохранения Российской Федерации.

Галибин Олег Всеволодович – доктор медицинских наук, профессор, руководитель отдела биотехнологий клиники «НИИ детской онкологии, гематологии и трансплантологии имени Р.М. Горбачевой» федерального государственного бюджетного образовательного учреждения высшего образования «Первый Санкт-Петербургский государственный медицинский университет имени академика И.П. Павлова» Министерства здравоохранения Российской Федерации.

Ведущая организация: федеральное государственное бюджетное учреждение «Российский научный центр радиологии и хирургических технологий имени академика А.М. Гранова» Министерства здравоохранения Российской Федерации.

Защита диссертации состоится «11» декабря 2020 г. в «$10^{\underline{00}}$» часов на заседании Диссертационного совета Д 208.055.01 на базе ФГБУ «Национальный медицинский исследовательский центр трансплантологии и искусственных органов имени академика В.И. Шумакова» Минздрава России по адресу: 123182, г. Москва, Щукинская улица, дом 1.

С диссертацией можно ознакомиться на официальном сайте www.transpl.ru и в научной библиотеке ФГБУ «Национальный медицинский исследовательский центр трансплантологии и искусственных органов имени академика В.И. Шумакова» Минздрава России по адресу: 123182, г. Москва, Щукинская улица, дом 1.

Автореферат разослан “_____” _____ 2020 г.

Учёный секретарь
диссертационного совета Д 208.055.01
кандидат ветеринарных наук Волкова Елена Алексеевна

ОБЩАЯ ХАРАКТЕРИСТИКА РАБОТЫ

Актуальность темы исследования. Наиболее тяжелый контингент среди больных, страдающих заболеваниями мочеполовой системы, в том числе и туберкулезом, составляют пациенты с так называемым «малым мочевым пузырем» (Зубань О.Н., Комяков Б.К., 2011; Муравьев А.Н., Зубань О.Н., 2012). Практически всем этим больным требуется реконструктивно-восстановительная хирургическая помощь. В то же время, на сегодняшний день множество проблем, связанных с реконструктивной хирургией мочевого пузыря (МП), остаются нерешенными (Муравьев А.Н. и соавт., 2015). Во всём мире золотым стандартом в реконструкции мочевых путей при неэффективности консервативных методов лечения является замещение нефункционирующего МП фрагментами желудочно-кишечного тракта, что нередко приводит к осложнениям (Семенов С.А., Муравьев А.Н., 2014; Gupta N.P. et al., 2008). Очевидно, что найти подходящий аналог ткани МП с ее уникальными свойствами совсем не легко.

Тканевая инженерия является одной из ведущих тенденций в современной науке и подразумевает разработку методов восстановления или замещения поврежденных структур с применением скаффолдов и клеток. Однако, несмотря на огромный объем публикаций, реконструкция урологических структур освещена довольно скудно.

В настоящее время для лечения поврежденных тканей и органов человека все более широкое применение находят биорезорбируемые синтетические полимерные материалы, которые используют в качестве основы для культивирования клеток (Ho M.H. et al., 2006; Shao J. et al., 2012). Зарубежные ученые давно предпринимают успешные попытки создания тканевых аналогов стенки МП (Pariente J.L. et al., 2002), применение «биоинженерных тканей» для трансплантации опробовано в экспериментальных условиях. В опыте in vivo МП у 14 собак успешно замещён резервуаром, выращенным in vitro (Oberpenning F. et al., 1999). После удачного эксперимента на лабораторных животных сгенерированный in vitro резервуар успешно трансплантирован человеку (Yoo J.J. et al., 2011).

В своих работах исследователи использовали в качестве источника клеток аутологичные ткани МП, что исключено при отсутствия здорового уротелия и мышечной стенки, когда все ткани мочевого пузыря замещены рубцовыми. Наши исследования направлены на поиск возможности применения клеточных технологий для помощи именно пациентам, имеющим малый мочевой пузырь, в том числе и туберкулезной этиологии.

Известно, что некоторые клетки организма не обладают выраженной иммуногенностью и подходят для аллогенной трансплантации. Аллогенные тканеинженерные кожные лоскуты применяются в клинической практике (Fabre J.W., 1991); для создания эпидермальных пластов успешно используются

аллогенные кератиноциты и фибробласты (Мельцова А.Ж. и соавт., 2007; Швед Ю.А. и соавт., 2010; Thepot A. et al., 2011). Из всего многообразия клеточных источников выделяется группа мезенхимальных стволовых клеток (МСК), которые обладают способностью воздействовать на иммунный ответ, снижая выраженность реакции на имплантат (Yan S. et al., 2013). In vitro доказана возможность дифференцировки МСК в клетки, обладающие свойствами гладкомышечных клеток, эндотелиальных и уротелиальных клеток. Поэтому они являются весьма заманчивым кандидатом для создания тканеинженерных аналогов стенки мочевого пузыря (DaSilva M.L. et al., 2006).

Однако, полного понимания механизмов, отвечающих за защитные и регенеративные эффекты, пока не достигнуто. Результаты проведенных на сегодняшний день, безусловно, обнадеживают, однако они требуют более пристального изучения (Martínez-Montiel Mdel P. et al., 2014).

Степень разработанности темы исследования. В последние годы опубликованы результаты системной терапии МСК при различных заболеваниях (Onken J. et al., 2006; Liang J. et al., 2012; Du T., Zhu Y.J., 2014) и экспериментальные работы по реконструкции различных урологических структур, в том числе и МП (Coutu D.L. et al., 2014). Мировой опыт применения аллогенных МСК для реконструкции МП на сегодняшний день представлен единичными экспериментальными исследованиями (Yuan H. et al., 2013; Snow-Lisy D.C. et al., 2015; Yudintceva N.M. et al., 2016).

Цель исследования: Обосновать возможность применения тканеинженерной конструкции, состоящей из композитной матрицы и аллогенных стромальных клеток костного мозга кролика, для замещения дефекта стенки мочевого пузыря.

Задачи исследования:

1. Исследовать физико-механические и резорбтивные свойства полимера поли-L,L-лактида и композитных матриц на его основе, используемых для формирования тканеинженерной конструкции;
2. Доказать возможность применения тканеинженерной конструкции, состоящей из композитной матрицы и аллогенных стромальных клеток костного мозга кролика для замещения дефекта мочевого пузыря;
3. Изучить динамику клинических и лабораторных показателей в ответ на замещение дефекта мочевого пузыря кролика разработанной тканеинженерной конструкцией;
4. Оценить in situ жизнеспособность введенных в область дефекта мочевого пузыря аллогенных стромальных клеток костного мозга в составе тканеинженерной конструкции через 2.5 месяца после операции.

Научная новизна. Впервые в мировой практике на экспериментальной модели парциальной резекции мочевого пузыря выполнена имплантация тканеинженерного лоскута мочевого пузыря, содержащего аллогенные стромальные клетки костного мозга кролика, и изучена жизнеспособность in situ введенных в область дефекта мочевого пузыря клеток.

Произведена сравнительная оценка возможности применения многокомпонентных тканеинженерных конструкций, содержащих клетки различного тканевого происхождения, для замещения стенки мочевого пузыря в эксперименте.

Доказана в экспериментальных условиях возможность использования аллогенных стромальных клеток костного мозга кролика для создания многокомпонентного аналога стенки мочевого пузыря, что может стать альтернативой принятой реконструкции мочевых путей кишечными фрагментами.

Теоретическая и практическая значимость. В результате поведенного экспериментального исследования разработан аллогенный тканеинженерный продукт, который может применяться для хирургического восстановления дефектов мочевого пузыря. Созданы предпосылки для дальнейшей разработки многокомпонентного композита с использованием аллогенных клеток, что, возможно, поспособствует в будущем улучшить результаты лечения в тех случаях, когда отсутствует возможность получения аутологичного материала.

Методология и методы исследования. При подготовке и реализации диссертационной работы использованы лабораторные, инструментальные, научные аналитические и статистические методы исследования. По дизайну исследование является экспериментальным, проспективным, базируется на изучении результатов хирургического вмешательства у 33 лабораторных животных.

Исследование одобрено решением независимого этического комитета при федеральном государственном бюджетном учреждении «Санкт-Петербургский научно-исследовательский институт фтизиопульмонологии» Министерства здравоохранения Российский Федерации (ФГБУ «СПб НИИФ» Минздрава России) (протокол № 25 от 28.10.2015 г., выписка 25.1).

Основные положения, выносимые на защиту:

1. Композитная матрица, состоящая из поли-L,L-лактида и фиброина шелка (1:1), покрытая с наружной стороны водонепроницаемой пленкой из поли-L,L-лактида обладает оптимальным сочетанием механической прочности и деформации при растяжении для замещения дефекта мочевого пузыря.
2. Заселение композитной матрицы стромальными клетками костного мозга существенно увеличивает скорость ее резорбции.

3. Замещение дефекта мочевого пузыря разработанной тканеинженерной конструкцией, состоящей из композитной матрицы и аллогенных стромальных клеток костного мозга кролика, не сопровождается признаками отторжения в отличие от аллогенного мочепузырного лоскута, а также композитной матрицы без клеточного наполнения и заселенной аллогенными фибробластами, гладкими миоцитами и уротелием.

4. Внедрение разработанных тканеинженерных конструкций в дефект мочевого пузыря не вызывает отрицательных клинических проявлений и изменений лабораторных показателей в ближайшем и отдаленном послеоперационном периоде.

5. Введенные в область дефекта мочевого пузыря аллогенные стромальные клетки костного мозга в составе тканеинженерной конструкции, сохраняют жизнеспособность in situ.

Степень достоверности и апробация результатов работы. Достоверность проведённого исследования определяется достаточным числом наблюдений (33 лабораторных животных) и применением адекватных методов статистического анализа.

Апробация работы состоялась 04 февраля 2020 года на заседании Ученого совета федерального государственного бюджетного учреждения «Санкт-Петербургский научно-исследовательский институт фтизиопульмонологии» Министерства здравоохранения Российский Федерации.

Результаты работы доложены и обсуждены: на международной научной конференции «Молекулярные, мембранные и клеточные основы функционирования биосистем» (Минск, 2014), IV, V, VI и VII Конгрессах Национальной Ассоциации Фтизиатров (СПб., 2015, 2016, 2017, 2018) – **второе место на конкурсе молодых ученых (2015)**, European Society for Gene and Cell Therapy and Finnish Society of Gene Therapy Collaborative Congress (Helsinki, Finland, 2015), II, III и IV Национальных Конгрессах по регенеративной медицине (Москва, 2015, 2017 и 2019), Всероссийской конференции молодых ученых с международным участием, посвященной Международному дню борьбы с туберкулезом «Современные инновационные технологии в эпидемиологии, диагностике и лечении туберкулеза взрослых и детей» – **лауреат премии за лучший устный доклад** (Москва, 2016), VI Всероссийской с международным участием конференции по управлению движениями «Motor Control-2016» **(**Казань, 2016), VIII Всероссийском съезде трансплантологов (Москва, 2016), на XXI Санкт-Петербургской ассамблее молодых учёных и специалистов – **победитель конкурса грантов Санкт-Петербурга для студентов, аспирантов, молодых ученых, молодых кандидатов наук** (Санкт-Петербург, 2016 г), на 12-th International Congress of Cell Biology (Prague, Czech Republic, 2016), на VI и VII Всероссийских конференциях с международным участием «Актуальные вопросы доклинических и клинических исследований

лекарственных средств, биомедицинских клеточных продуктов и клинических испытаний медицинских изделий» (Санкт-Петербург, 2018 и 2019) и 11th International Conference on Tissue Engineering and Regenerative Medicine (Rome, Italy 2018).

Внедрение результатов исследования в практику. Результаты исследования внедрены в учебную деятельность федерального государственного бюджетного учреждения «Санкт-Петербургский научно-исследовательский институт фтизиопульмонологии» Министерства здравоохранения Российский Федерации: основные положения диссертационной работы используются в программах циклов усовершенствования врачей-урологов, хирургов и фтизиатров, что позволяет повысить компетенции слушателей и сформировать самые современные знания о разработанных тканеинженерных конструкциях и возможностях их применения при повреждениях мочевого пузыря в эксперименте.

Основные положения диссертационной работы Н.В. Орловой используются в лекционных курсах для аспирантов федерального государственного бюджетного учреждения науки Институт цитологии Российской академии наук (ИНЦ РАН) по направлению подготовки 06.06.01 «Биологические науки» и программам дисциплин «Введение в биологию стволовых клеток» и «Клеточная биология, цитология, гистология».

Личный вклад автора. Автор лично принимала участие в поиске и анализе литературы, определении цели и задач работы, разработке ее дизайна, во всех этапах выполнения диссертационной работы: обследование и ведение лабораторных животных, включая участие в исследованиях in vitro и в хирургических вмешательствах у всех животных, вошедших в исследование, наборе и обработке данных, а также их интерпретации.

Публикации по теме диссертации. По теме диссертации опубликовано 30 научных работ, из них 2 статьи в рейтинговых журналах, рекомендованных ВАК для публикаций основных научных результатов диссертаций на соискание ученой степени кандидата наук по специальностям 14.01.24 – «трансплантология и искусственные органы» и 14.01.23 – «урология», 1 статья в зарубежном журнале.

Объем и структура диссертации. Диссертация состоит из введения, обзора литературы, пяти глав собственных исследований, заключения, выводов, практических рекомендаций, перспектив дальнейшей разработки темы исследования и указателя литературы включающего 266 источников, в том числе 33 отечественных и 233 зарубежных. Работа изложена на 122 страницах машинописного текста, иллюстрирована 35 рисунками, содержит 19 таблиц.

ОСНОВНОЕ СОДЕРЖАНИЕ РАБОТЫ

МАТЕРИАЛ И МЕТОДЫ ИССЛЕДОВАНИЯ

Исследование экспериментальное, контролируемое, выполнено на базе вивария ФГБУ «СПб НИИФ» Минздрава России. В исследование вошли 26 взрослых половозрелых кроликов-самцов породы «шиншилла» массой 3459,30±19,31 г (2964-3892 г): 7 животных в рамках этапа изучения резорбтивных свойств скаффолдов, 18 животных – в рамках основного этапа и 1 – в качестве здорового контроля, и 7 половозрелых нелинейных белых крыс-самцов, массой 377.57±17.28 г (329-469 г) в рамках этапа изучения резорбтивных свойств скаффолдов.

Эксперимент состоит из двух этапов. На этапе in vitro на базе ФГБУН Институт цитологии РАН (ИНЦ РАН) созданы композитные матрицы, которые заселены различными аллогенными клетками кролика, выделенными по стандартной методике из кожи, мочевого пузыря и красного костного мозга. На этапе in vivo изучены резорбтивные свойства полимера поли-L,L-лактида и композитных матриц на его основе с добавлением фиброина шелка и целлюлозы, затем приготовленные тканеинженерные конструкции имплантированы кроликам-самцам породы «шиншилла» в стенку МП после его парциальной резекции.

Для приготовления матрицы в качестве основы взят полимер на основе молочной кислоты – поли-L,L-лактид («Sigma», США), который является наиболее подходящим из доступных материалов, так как соответствует ряду признаков: отсутствие токсичности, способность к биодеградации, безвредность продуктов распада. Матрицы готовили двумя различными методами. Метод выщелачивания позволяет создать довольно большой по площади скаффолд, который использовался для имплантации кроликам. При создании небольших матриц для имплантации крысам использовали метод лиофильной сушки, который существенно увеличивает плотность конструкции.

Физико-механические свойства разных по структуре скаффолдов изучены на предмет соответствия поставленным задачам. Всего исследованы in vitro и in vivo 3 типа матриц, полученных методом лиофильной сушки: скаффолд только из поли-L,L-лактида (ПЛ), матрица, содержащая поли-L,L-лактид и ацетат целлюлозы (ПЛ+Ц) в концентрациях ½ и ¼, и 4 типа матриц, полученных методом выщелачивания: пористая конструкция, состоящая только из поли-L,L-лактида, имплантат из поли-L,L-лактида и ацетата целлюлозы в концентрации ½, матрица, содержащая поли-L,L-лактид и фиброин шелка в соотношении 1:1 (ПЛ+Ф), и трехслойный скаффолд из поли-L,L-лактида с фиброином шелка в соотношении 1:1, укрепленный с наружной стороны мелкопористой поли-L,L-лактидной пленкой (ПЛ+Ф(Н)).

Клетки МП кролика – уротелий (У) и гладкомышечные клетки (ГМК) – выделены по стандартной методике после забора фрагмента стенки мочевого пузыря методом открытой биопсии. Фибробласты (ФБ) выделены по стандартной методике из

кожи с внутренней поверхности ушной раковины кролика. Мезенхимальные стромальные клетки (МСК) выделены по стандартной методике после забора красного костного мозга из гребня подвздошной кости. Выполнено иммунофенотипирование клеток на третьем пассаже с помощью моноклональных антител Abcam (США) на проточном цитофлуориметре Epics XL (Beckman Coulter). Относительное количество позитивных клеток с иммунофенотипическими маркерами CD90 и CD105, характерными для МСК, составило 81% и 92% (соответственно), гемопоэтический маркер CD45 отсутствовал. Кроме того, МСК мечены суперпарамагнитными наночастицами на основе магнетита (SPION), которые позволяют визуализировать клетки в МП методом магнитно-резонансной томографии (томограф Magnetom Trio A Tim 3.0 Тесла, Siemens, режим t2). Коллагеновый гель с выделенными культурами клеток в концентрации 10^6/мл введен в скаффолды. Всего приготовлено 73 различных матрицы.

Для изучения резорбтивных свойств ПЛ+Ц скаффолдов, полученных способом лиофильной сушки, созданы 42 матрицы различного состава. Произведено разделение на 3 группы (по 14 шт. в каждой группе), 1 – матрицы без добавления целлюлозы, 2 – с добавлением целлюлозы в концентрации ½ и 3 – в соотношении ¼. Матрицы имплантированы 7 лабораторным крысам подкожно в боковые отделы спины (6 матриц каждому животному: 3 скаффолда каждого типа – без клеток и 3 – заселенные мезенхимальными стволовыми клетками).

Также 3 кроликам под кожу в боковые отделы спины имплантированы ПЛ+Ф матрицы, полученные методом выщелачивания (3 – без клеток и 3 – заселенные МСК), с целью определения скорости биодеградации скаффолда. Матрицы извлечены через 1, 2 и 3 недели.

На том же этапе 4 кроликам выполнено замещение дефекта стенки МП тканеинженерной конструкцией, состоящей из композитной ПЛ+Ц матрицы, полученной методом выщелачивания, с содержанием целлюлозы ½ и аллогенных МСК. Период наблюдения составил 3 месяца.

После изучения физико-механических и резорбтивных свойств и выбора оптимального скаффолда приготовленные композитные матрицы, заселенные клетками имплантированы in vivo 12 кроликам на модель парциальной резекции МП. Также в качестве отрицательного контроля 3 животным трансплантирован аллогенный лоскут мочепузырной стенки (АЛ) и 3 животным – композитная матрица без клеток. Одно животное оставлено интактным. Операция завершалась оставлением цистостомического дренажа (подключичный катетер) выведенного под кожей на спину. Длительность катетеризации составила 14 суток.

Анестезиологическое пособие: комбинированный препарат для анестезии тилетамина гидрохлорид/золазепама гидрохлорид (Zoletil, Virbac SA, France) в дозе 25 мг/кг массы тела внутримышечно; миорелаксант ксилазина гидрохлорид (рометар, Bioveta, Чехия) в виде 2% раствора в объеме 1,0-1,5 мл внутримышечно.

Протокол операции. Под общей анестезией МП кролика выведен в рану через срединный лапаротомический разрез длиной 4 см. Выполнена электромиография (ЭМГ) при помощи введения 2-х пар одноразовых подкожных нержавеющих игольчатых электродов (12 мм х 0.40 мм, Viasys, Santa Monica, CA, USA), определена емкость МП путем наполнения МП физиологическим раствором до начала мочеиспускания. По передней стенке МП частично отсепарирована паравезикальная клетчатка, резецирован фрагмент стенки пузыря 2,0х2,0 см. В место дефекта к стенке МП фиксирована приготовленная тканеинженерная конструкция (или аллогенный лоскут) узловыми швами викрил 4-0, снаружи анастомоз укреплен отсепарированной околопузырной клетчаткой. Операционная рана ушита послойно с оставлением цистостомического дренажа, выведенного под кожей на спину.

Антибактериальная терапия: все животные получали интраоперационно цефазолин, в/м в дозировке 10 мг/кг в 2 мл физиологического раствора.

В зависимости от типа имплантированной тканеинженерной конструкции, сформированы 5 групп: 1-я – животные, получившие скаффолд, заселенный ГМК и У; 2-я – животные, получившие скаффолд с фибробластами; 3-я – скаффолд, заселенный МСК; животным 4-ой группы в качестве контроля имплантирована матрица без клеток; и 5 – животные, которым в качестве контроля имплантирован аллогенный лоскут мочепузырной стенки. Группы 1, 2, 4 и 5 состояли из 3 животных, а в группу 3 вошло 6 кроликов.

Период наблюдения составил 55,47±0,51 суток (28-86 суток), в течение которых еженедельно измерялась масса тела животного, исследовались клинический и биохимический анализы крови, общий анализ мочи. В конце периода наблюдения повторно выполняли ЭМГ с определением емкости МП.

Критерии включения – прохождение карантинного периода в 2 недели, отсутствие внешних признаков патологии, изменений в обще-поведенческих реакциях, а также отклонений от нормы в лабораторных анализах крови и мочи. Допустимым отклонением считалось присутствие солей (фосфатов) в общем анализе мочи, связанное с особенностями пищевого рациона.

Критерий исключения – летальный исход в течение месяца после оперативного вмешательства.

Методы оценки эффективности:

1. Динамика массы тела (еженедельный мониторинг);
2. Выживаемость животных и оценка лабораторных показателей;
3. Оценка электромиографической активности в зоне имплантации;
4. Прижизненное определение меченых клеток в зоне имплантации методом магнитно-резонансной томографии;
5. Макроскопическая оценка паренхиматозных органов и лимфатических узлов;
6. Сканирующая электронная микроскопия;
7. Гистологическое исследование;

8. Конфокальная микроскопия криосрезов мочевого пузыря.

Морфологическое исследование гистологических препаратов и препаратов, окрашенных гистохимическим методом, проводилось при помощи светооптического микроскопа Leica DMLS при увеличении x50 – x200. Микрофотографии выполнены при помощи цифровой фотокамеры Leica DC320.

Для выполнения сканирующей электронной микроскопии образцы фиксировались в 1,25% растворе глютаральдегида (Polyscience) в 0,05 М какодилатном буферном растворе, содержащем 8,5% сахарозы, при значениях pH 7,4 и температуре 4°C на ночь. Затем выдерживались 1 час при комнатной температуре в 1% растворе OsO4 в том же буфере. После фиксации и обработки этанолом образцы помещались в заливочную среду низкой вязкости “Spurr” (Ted Pella). Затем с помощью микротома Reichert Jung ultracut E приготовлены ультратонкие срезы, которые помещали на никелевые решетки и обрабатывали уранилацететом и нитратом свинца для контрастирования. Полученные препараты исследовали на электронном микроскопе Libra 120, 80 kV.

Для приготовления криосрезов заключенную в раствор «Tissue tec» (криогель) ткань замораживали путем многократного погружения в жидкий азот. Криосрезы толщиной 15-20 мкм (криотом Bright Instrument Company Limited) помещали на предметные стекла «super frost» и фиксировали 10%-ным раствором формалина. Для окрашивания ядер клеток после фиксации срезы выдерживали в течение 5 мин в 1%-ном растворе красителя DAPI (4,6–диамидино-2-фенилиндол дигидрохлорид). Затем препараты трижды отмывали сбалансированным физиологическим солевым раствором PBS (137 мМ NaCl, 7 мМ Na2HPO4, pH 7.4, 1.5 М KH2PO4, 2.7 мМ KCl) с использованием реактивов квалификации особо чистых реактивов («Реахим», Россия; «Sigma», «Helicon», США). В качестве заключающей среды использовали Mounting medium (Pharmacia Biotech., Швеция). Анализ полученных препаратов проводили с помощью Bright конфокального микроскопа Leica TCS SL (Zeiss, Германия), для возбуждения флуоресценции использовали HeNe –лазер с длиной волны 504 нм.

Животных выводили из эксперимента путем введения в латеральную вену уха комбинированного препарата для анестезии тилетамина гидрохлорид/золазепама гидрохлорида (Zoletil, Virbac SA, Франция) в дозе в 5 раз превышающей терапевтическую.

Математическую обработку полученных клинико-морфологических данных проводили методами вариационной статистики при помощи программы Microsoft Exel с определением показателей среднего значения (M), ошибки среднего (m), достоверности различий между группами сравнения с вычислением критерия Стьюдента (t) и уровня значимости (α), доверительного интервала (p), различия считали достоверными при $p<0,05$.

РЕЗУЛЬТАТЫ ИССЛЕДОВАНИЯ

Физико-механические и резорбтивные свойства полимера поли-L,L-лактида и композитных матриц на его основе, используемых для формирования тканеинженерной конструкции

После анализа литературы и изучения физико-механических характеристик различных доступных материалов принято решение взять за основу матрицы поли-L,L-лактид. В подобных матрицах отсутствуют специфические сайты связывания с клеточными рецепторами, поэтому клетки в пористый материал вводили в геле на основе коллагена 1 типа. Однако заполненная гелем матрица на практике оказалась недостаточно механически прочной для надежной фиксации к стенке МП. Для укрепления в часть скаффолдов введен фиброин шелка.

Также, помимо фиброина щелка в часть матриц введена целлюлоза (ПЛ+Ц скаффолд) в концентрациях ½ и ¼. Такие матрицы показали хорошую механическую прочность и эластичность.

По результатам проведенных опытов наиболее подходящей оказалась ПЛ+Ф композитная матрица, полученная методом выщелачивания. Однако такая матрица оставалась проницаема для жидкости из-за своей пористой структуры, что является существенным недостатком при создании мочевого резервуара. Поэтому с наружной стороны конструкцию покрыли водонепроницаемой пленкой из поли-L,L-лактида, что, к тому же, добавило дополнительной механической прочности. Прочностные характеристики 3 типов матриц (ПЛ, ПЛ+Ф, и ПЛ+Ф(Н)) приведены в таблице 1.

Таблица 1 – Механические свойства матриц из поли-L,L-лактида

	Длина, mm	Толщина, um	Ширина, mm	Модуль (автомати-ческий Юнга), MPa	Прочность (стандарт), MPa	Деформация при растяжении (стандарт), %
ПЛ	10,00000	1320,00000	2,50000	0,73093	0,00076	11,12640
ПЛ+Ф	10,00000	1200,00000	2,50000	0,77626	0,01339	17,67459
ПЛ+Ф(Н)	10,00000	1210,00000	2,50000	0,55649	0,00780	19,14004
Среднее	10,00000	1243,33333	2,50000	0,68789	0,00732	15,98034
Коэффициент вариации	0,00000	5,35522	0,00000	16,86776	86,49572	26,70168
Стандартное отклонение	0,00000	66,58328	0,00000	0,11603	0,00633	4,26702

Из таблицы 1 видно, что укрепление матрицы из поли-L,L-лактида фиброином шелка (1:1) увеличивает ее прочность более, чем в 17 раз. Таким образом, наиболее механически прочным оказался ПЛ+Ф образец матрицы, что обусловлено относительно высоким содержанием фиброина шелка. Но результат его деформации при растяжении уступает таковому у ПЛ+Ф(Н) скаффолда (17.7% и 19.1%

соответственно). К тому же, последний образец является непроницаемым для воды, что существенно в данном опыте.

Сравнительная характеристика всех приготовленных матриц представлена в таблице 2.

Таблица 2 – Сравнительная характеристика созданных матриц

Тип матрицы	*Возможность культивирования клеток	**Прочность	*Эластичность	*Водонепроницаемость
ПЛ (n=14)	+	+/-	-	-
ПЛ+Ц (n=32)	+	++	+	-
ПЛ+Ф (n=6)	+	+	+	-
ПЛ+Ф(Н) (n=17)	+	++	+	+

Примечания: 1)* «+» – наличие признака, «-» – отсутствие признака; 2)** «+/-» – структура матрицы не позволяет наложить шов, «+» – возможность наложить шов, «++» – матрица достаточно прочная даже для грубых швов

Таблица 2 также, как и таблица 1, наглядно демонстрирует, что наиболее подходящим для эксперимента является композитная матрица из поли-L,L-лактида, укрепленная фиброином шелка и покрытая с внешней стороны мелкопористой водонепроницаемой полилактидной пленкой.

Для изучения резорбтивных свойств ПЛ+Ц скаффолдов 7 крысам под кожу боковых отделов спины имплантированы матрицы 3-х типов: матрицы без добавления целлюлозы, с добавлением целлюлозы в концентрациях ½ и ¼ (6 матриц каждому животному: 3 скаффолда каждого типа – без клеток и 3 – заселенные МСК). Несмотря на удовлетворительные прочностные характеристики при исследовании биодеградации in vivo в течение 3 месяцев после имплантации такой композит практически не резорбировался: длительный срок резорбции обусловлен повышенной плотностью матриц, полученных методом лиофильной сушки. В дальнейшем для приготовления матриц использовался только метод выщелачивания.

После 3-х месяцев наблюдения зафиксировано отторжение имплантата у всех кроликов (n=4), перенесших замещение дефекта МП ПЛ+Ц скаффолдом, содержащим аллогенные МСК. В связи с этим принято решение отказаться от использования целлюлозы в составе трансплантата.

Для изучения резорбтивных свойств ПЛ+Ф скаффолдов 3 кроликам под кожу боковых отделов спины имплантированы матрицы (3 – без клеток и 3 – заселенные МСК). Через 1 и 2 недели размеры, форма и консистенция имплантированных бесклеточных матриц и скаффолдов с МСК оказались сопоставимы с исходными. Через 3 недели отмечается уменьшение размеров и толщины ПЛ+Ф скаффолда, содержащего МСК почти в 2 раза от первоначальных значений (0.9x1.2 см, при исходном диаметре 2.0 см). В случае имплантации не заселенного клетками ПЛ+Ф

скаффолда, через 3 недели отмечается его инкапсуляция без значимых изменений размеров (1.6х1.9см при исходном диаметре 2.0 см).

Возможность применения тканеинженерной конструкции, состоящей из композитной матрицы и аллогенных стромальных клеток костного мозга кролика для замещения дефекта мочевого пузыря

По истечении периода наблюдения после замещения дефекта мочевого пузыря у 18 кроликов различными тканеинженерными конструкциями, состоящими из композитной матрицы и аллогенных клеток, оказалось, что во всех случаях замещения дефекта, кроме трансплантации МСК-содержащих лоскутов, присутствует разной степени выраженности снижение емкости мочевого пузыря, наибольшее – при трансплантации ФБ-содержащего скаффолда (8% от исходной).

Количественное сравнение исходных емкостей МП кроликов и емкостей МП животных в момент выведения из эксперимента представлено на рисунке 1.

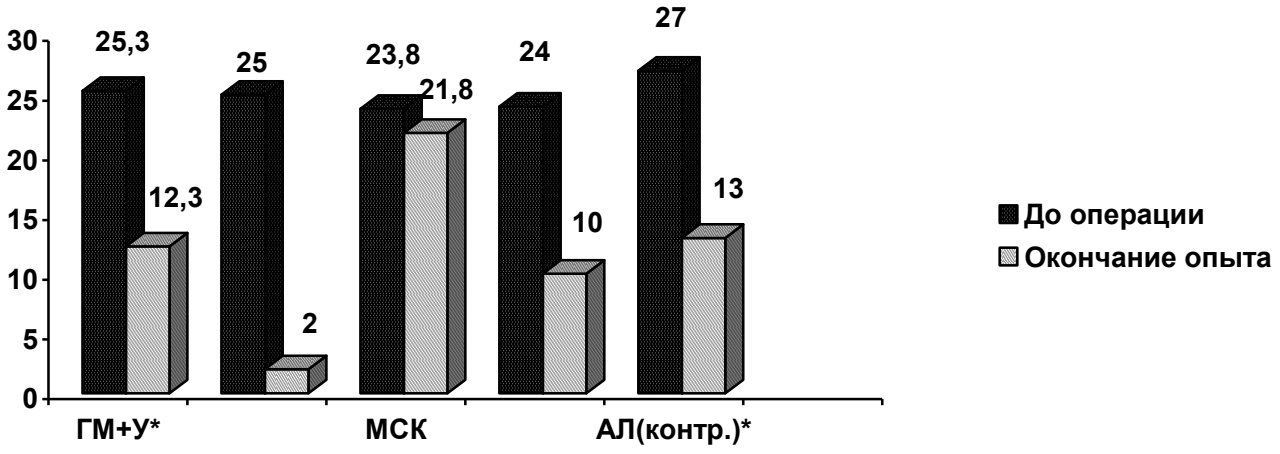

Примечание: * – разница параметров в начале и конце опыта достоверна, p<0,05.

Рисунок 1 – Ёмкость мочевого пузыря кроликов до вмешательства и на момент выведения из эксперимента (мл)

Диаграмма показывает, что в группах 1, 2, 4 и 5 присутствует различной степени выраженности снижение емкости мочевого пузыря (8-48,7% от дооперационной, p<0.05). У животных из группы 3 емкость мочевых пузырей практически не изменилась (91,6% от дооперационной).

При визуальном осмотре МП наиболее выраженная воспалительная реакция вне зоны имплантации наблюдается у всех животных из группы 2 (ФБ), и в одном случае в группе контроля (БМ). У этих же животных отмечен выраженный воспалительный перипроцесс (множественные грубые спайки с петлями кишечника, семенниками, брюшиной). В остальных группах присутствуют лишь единичные спайки с петлями кишечника и брюшиной. Полное отсутствие патологических изменений вокруг мочевого пузыря только у половины животных

из 3 группы. Сравнительные данные визуальной оценки места имплантации представлены в таблице 3.

Таблица 3 – Сравнительная характеристика места имплантации

Группа	Отек	Папиллярные разрастания	Втянутый рубец	Наличие вновь сформированного участка слизистой
1 (n=3)	3 (100%)	3 (100%)	3 (100%)	0
2 (n=3)	3 (100%)	1 (33.3%)	3 (100%)	0
3 (n=6)	1 (16.7%)	1 (16.7%)	1 (16,7%)	5 (83,3%)
4 (n=3)	3 (100%)	1 (33.3%)	3 (100%)	0
5 (n=3)	2 (66.7%)	2 (66.7%)	3 (100%)	0

Из таблицы 3 видно, что при осмотре места имплантации в 100% случаев в группах 1, 2, 4 и 5 и лишь в 1 (16,7%) случае в группе 3 определяется втянутый рубец с отеком слизистой оболочки различной степени выраженности. У остальных 5 (83,3%) животных из 3 группы в месте имплантации определяется вновь сформировавшийся участок слизистой с признаками васкуляризации (рисунок 2).

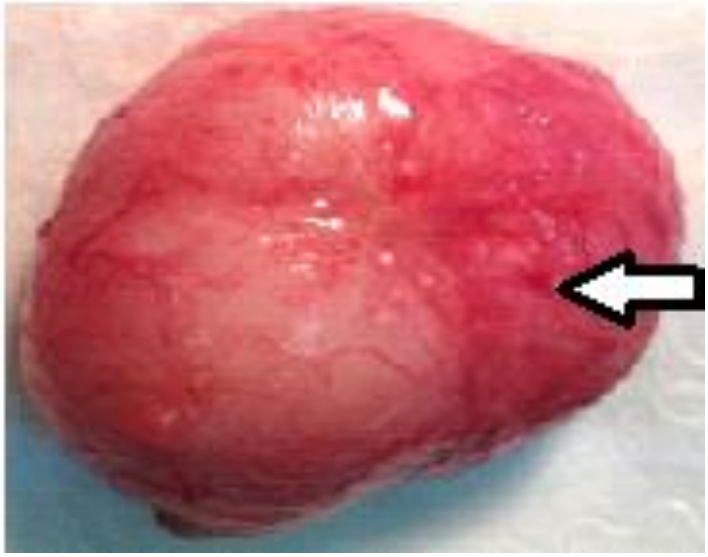

Рисунок 2 – Внешний вид места трансплантации при некропсии. Группа 3 (МСК). Вновь сформированный участок слизистой указан стрелкой

Также из 6 случаев имплантации МСК-содержащего скаффолда, в 5 (83%) произошел полный лизис матрицы, и лишь в 1 – вытеснение ее в просвет МП с формированием конкремента. И, наоборот, в 100% случаев использования прочих скаффолдов (ГМК+У, ФБ, бесклеточная матрица) произошло вытеснение матрицы или в жировую клетчатку (с инкапсуляцией и некрозом), или в просвет МП с формированием конкремента.

Мочевые пузыри с визуально различимым вновь сформированным участком стенки МП в месте имплантации исследованы гистологически. Подтверждено формирование всех слоев стенки МП к концу второго месяца наблюдения: слизистой, подслизистой, мышечной и адвентициальной оболочек (таблица 4).

Таблица 4 – Морфометрическая характеристика места имплантации у кроликов 3 группы в сравнении с контролем

Показатель/Группа (M±m)	Контроль	Группа 3 (МСК)	
		1,5 месяца	2,5 месяца
Толщина эпителия, мкм	91,7±5,9	90,8±6,0	88,3±5,3
Толщина собственного слоя слизистой оболочки, мкм	22,5±1,1	31,7±3,1*	62,5±5,1*
Толщина подслизистой оболочки, мкм	325,0±44,4	1108,3±61,8*	416,7±11,8*
Количество сосудов в подслизистой оболочке/1мм^2	3,0±0,0	8,0±0,4*	4,0±0,0
Диаметр сосудов подслизистой оболочки, мкм	52,5±9,8	95,8±14,1*	85,0±3,5*
Толщина мышечной оболочки, мкм	1700,0±108,4	3416,7±156,5*	1583,3±31,3
Толщина адвентициальной оболочки, мкм	27,5±5,0	283,3±42,7*	83,8±8,1*

Примечание: * – разница достоверна по сравнению с показателями интактного кролика, $p<0,05$.

Из таблицы 4 следует, что при замещении дефекта стенки МП кролика тканеинженерной конструкцией с МСК наблюдается восстановление структуры стенки мочевого пузыря: слизистой, подслизистой, мышечной и адвентициальной оболочек. Причем, если после 1,5 месяцев наблюдения толщина оболочек значительно превышает таковую у интактного кролика за счет отека и воспаления (рисунок 3), то по прошествии 2,5 месяцев толщина оболочек приближается к нормальным значениям. На рисунке 3 представлена гистологическая картина места имплантации кроликов 3 группы.

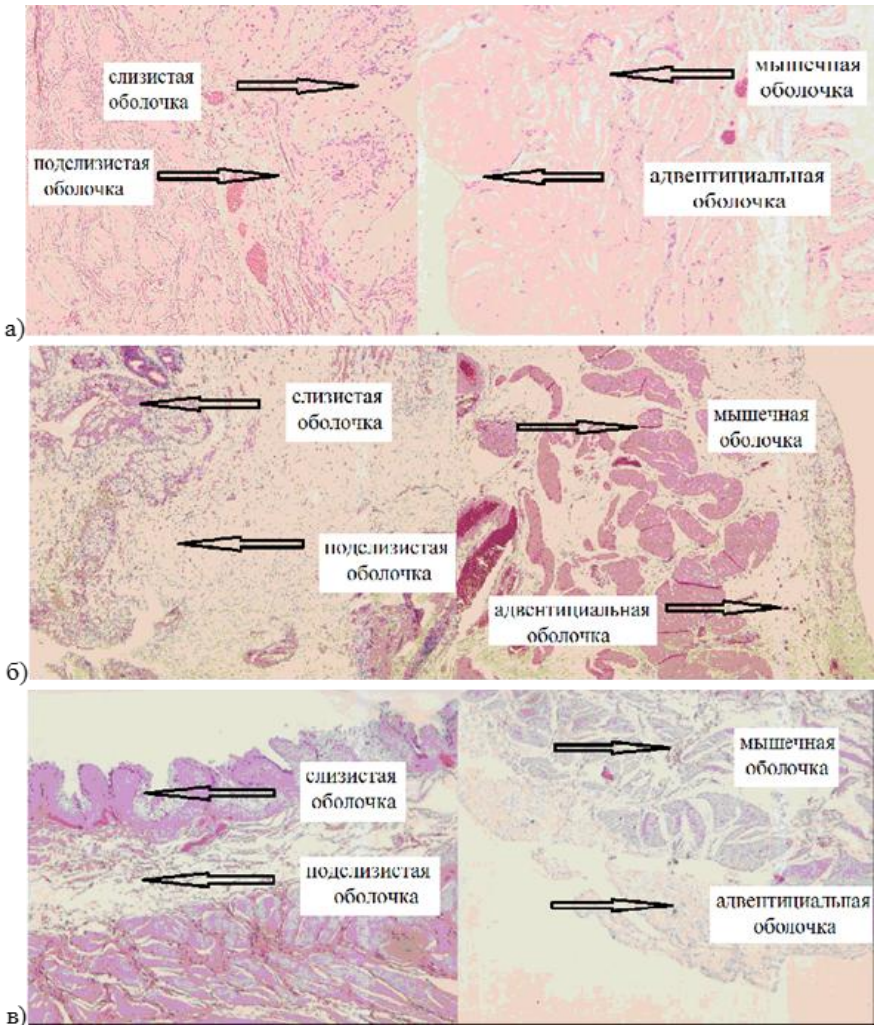

Рисунок 3 – Гистологическая картина места трансплантации кроликов 3 группы в сравнении с интактным: а) интактный кролик (контроль), б) через 1,5 месяца после трансплантации, в) через 2,5 месяца после трансплантации. Окраска гематоксилин-эозин. Увеличение х100

Таким образом, можно заключить, что замещение дефекта мочевого пузыря возможно с помощью тканеинженерной конструкции, состоящей из композитной матрицы и аллогенных мезенхимальных стволовых клеток. Матрицы без клеточного наполнения и скаффолды, заселенные аллогенными фибробластами, гладкими миоцитами и уротелием, отторгались в 100% случаев.

Динамика клинических и лабораторных показателей в ответ на замещение дефекта мочевого пузыря кролика разработанной тканеинженерной конструкцией

Все животные перенесли операцию хорошо. Раны зажили первичным натяжением. Практически у всех животных период наблюдения протекал без особенностей, кроме одного случая развития гнойной пневмонии и одного случая травмы нижней конечности. Прирост массы тела кроликов был адекватный у всех животных, кроме одного с пневмонией.

При изучении показателей клинического анализа крови животных перед эвтаназией, отмечен умеренный лейкоцитоз в группе 1 (15,63±0,33x10^3/мкл) и группе 2 (18,27±4,20x10^3/мкл). Также в группе 2 отмечено увеличение СОЭ (6,00±0,75 мм/ч). Других, клинически значимых отклонений во всех группах не зафиксировано. Показатели биохимического анализа крови мало различались между группами и были в пределах референтных значений, кроме повышения среднего значения уровня С-реактивного белка в группе 2 (15,1±9,05 мг/л) и 4 (16,03±0,00 мг/л). В таблице 5 представлен сравнительный анализ воспалительных изменений, зафиксированных в анализах крови.

Таблица 5 – Сравнительный анализ изменений показателей крови до операции и в конце периода наблюдения

Группа	Лейкоциты (x10^3/мкл)		СОЭ (мм/ч)		С-реактивный белок (мг/л)	
	до	после	до	после	до	после
1	4,80±0,45	15,63±0,33*	1,67±0,54	2,00±0,00	0,00	1,60±1,07
2	8,80±0,42	18,27±4,20*	2,00±0,00	6,00±0,75*	3,73±0,00	15,1±9,05*
3	10,70±0,35	10,97±1,24	2,83±0,39	2,00±0,00	4,43±0,89	4,17±2,58
4	4,00±0,29	8,63±0,99	2,00±0,00	2,67±0,72	1,67±1,11	16,03±0,00
5	10,20±0,94	9,03±0,88	2,00±0,00	2,33±0,27	1,53±1,02	1,43±0,62

Примечание: * – разница достоверна по сравнению с показателями в группах 3, 4, 5, $p<0,05$.

Таблица 5 наглядно демонстрирует, что, если до операции указанные показатели были в пределах нормальных значений, то в конце периода наблюдения отмечается повышение уровня показателей, характерных для воспалительного процесса. Причем наиболее значимые изменения зафиксированы в группе, получившей скаффолд с ФБ, вследствие выраженной воспалительной реакции в месте имплантации. Практически не изменились указанные показатели в группе 5 (быстрое отторжение аллогенного лоскута и формирование рубца) и группе 3.

В общем анализе мочи на этапе выведения животных из эксперимента обращает внимание присутствие большого количества солей, в основном – фосфатов, что мы связываем с особенностями рациона. Также отмечена эритроцитурия в случаях наличия в просвете пузыря отторгшейся матрицы. Выраженной лейкоцитурии или прочих воспалительных проявлений в общем анализе мочи зафиксировано не было. Со стороны внутренних органов (кроме органов мочевыделительной системы) и лимфатических узлов визуально морфологических изменений не выявлено. Исключение составил один случай пневмонии, при котором определялись выраженные гнойные изменения бронхолегочной ткани.

Таким образом очевидно, что замещение дефекта мочевого пузыря кролика разработанной тканеинженерной конструкцией не вызвала выраженных отрицательных клинических, биохимических и морфологических изменений макроорганизма.

Жизнеспособность in situ введенных в область дефекта мочевого пузыря аллогенных стромальных клеток костного мозга в составе тканеинженерной конструкции через 2.5 месяца после операции

О жизнеспособности in situ введенных в область дефекта мочевого пузыря МСК в составе тканеинженерной конструкции косвенно можно судить по сохранению клеточных меток в месте имплантации в течение длительного времени после операции, по определению функциональной активности в месте имплантации, а также по наличию морфологического подтверждения процессов регенерации в месте имплантации с формированием идентичной нормальной гистологической структуры стенки МП.

Для определения железосодержащих меток в месте имплантации животным выполнена магнитно-резонансная томография в конце периода наблюдения (рисунок 4).

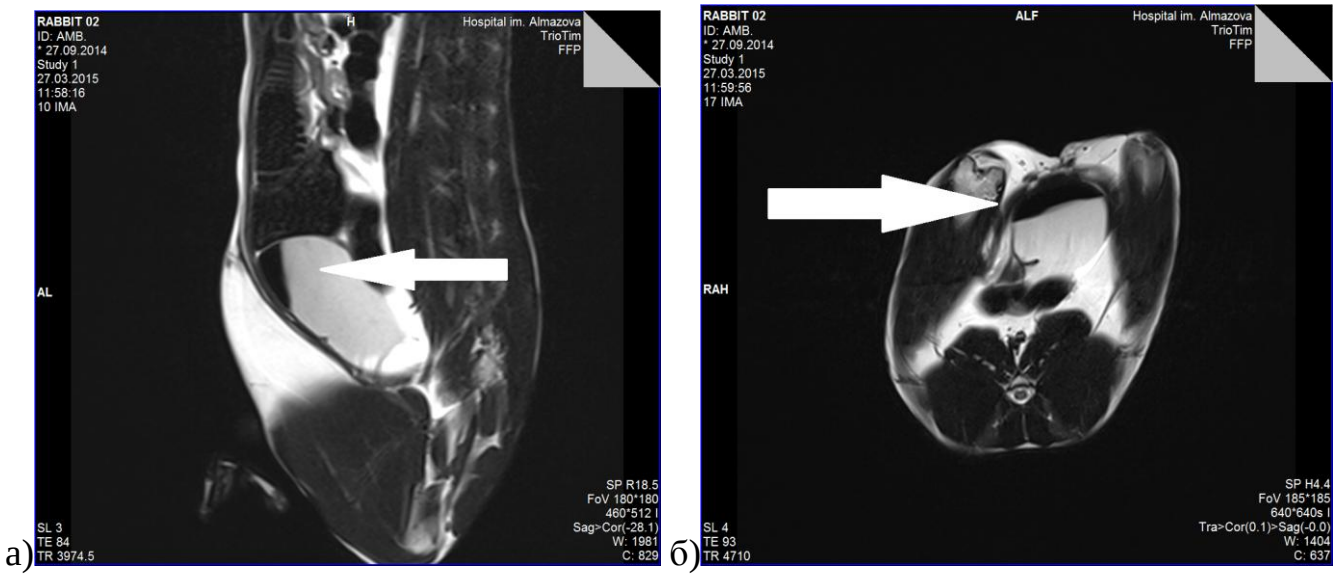

Рисунок 4 – Магнитно-резонансная томограмма мочевого пузыря кролика 3 группы через 2,5 месяца после операции: а) режим t2_tse_sag_p2; b) режим t2_tse_tra_320_p2. Наводящий артефакт указан стрелками

В месте имплантации тканеинженерной конструкции, содержащей аллогенные МСК, в режиме t2 в сагиттальной и поперечной проекциях хорошо виден наводящий артефакт от введенных в клетки железосодержащих меток.

У этого же животного ЭМГ-мониторинг стенки МП при наполнении выявил электрическую активность во время индуцированного мочеиспускания (рисунок 5).

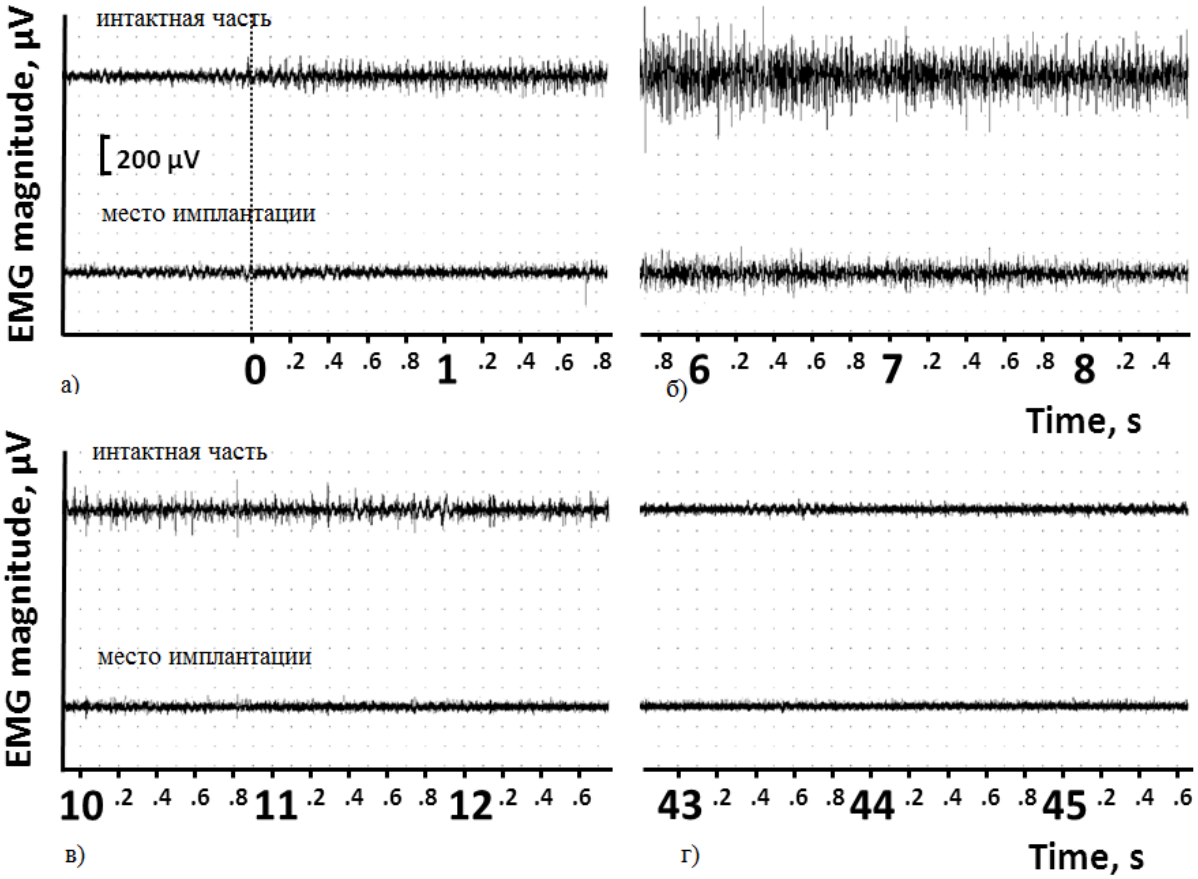

Рисунок 5 – Исследование электромиографической активности через 2.5 месяца после операции (группа 3): а – до наполнения мочевого пузыря; б – при индуцированном мочеиспускании; в – сразу после мочеиспускания; г – через 30 секунд после мочеиспускания

В процессе наполнения через 7-10 секунд ЭМГ активность низкой амплитуды зафиксирована не только в интактной части стенки МП, но и в месте обнаружения вновь сформированной слизистой. По сравнению с интактной частью стенки МП выявленная ЭМГ активность в зоне имплантации существенно ниже по своей длительности и магнитуде. Наличие мышечной активности в реконструированном участке стенки МП косвенно может подтверждать функциональную активность пересаженной тканеинженерной конструкции.

При конфокальной микроскопии криосрезов МП кроликов из группы 3 (МСК) в месте имплантации определяются меченые клетки, принимающие участие в формировании структуры, сходной с уротелием (рисунок 6).

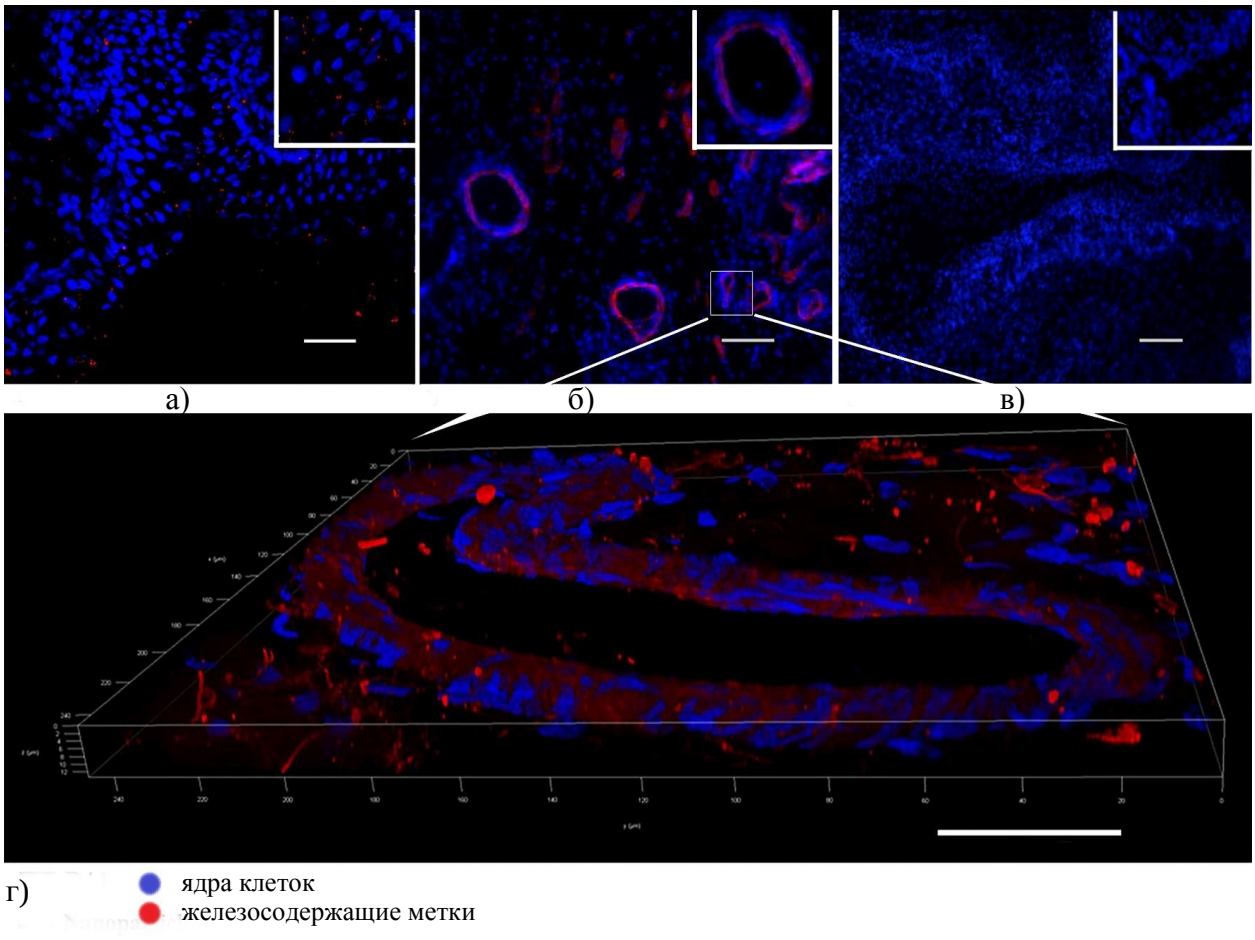

Рисунок 6 – Конфокальная микроскопия криосреза стенки мочевого пузыря в месте имплантации (группа 3): а – мышечная оболочка, масштаб 50 µm, б – железосодержащие метки во всех слоях, масштаб 100 µm, в – контроль, интактная стенка мочевого пузыря, масштаб 100 µm, г – увеличенное изображение немеченых клеток, и клеток, содержащих метки, Увеличение ×20

На рисунке хорошо видны ядра клеток, окрашенные синим цветом (краситель DAPI), которые образуют многослойную структуру в месте имплантации. Также, во всех слоях стенки МП на представленных криосрезах определяются железосодержащие наночастицы SPION в виде включений красного цвета.

Таким образом, можно заключить, что разработанная тканеинженерная конструкция, содержащая аллогенные МСК костного мозга кролика, сохраняет жизнеспособность in situ через 2,5 месяца после его имплантации в дефект мочевого пузыря.

ЗАКЛЮЧЕНИЕ

В урологической практике существует множество патологических состояний, требующих частичного или полного замещения мочевого пузыря. Поэтому поиск подходящего материала для замещения МП с последующим заселением его клетками является перспективным решением. В проведенном исследовании использовались аллогенные МСК, которые обладают уникальным иммуномодулирующим действием и способны дифференцироваться в различные клеточные линии.

Изучение свойств различных по своей структуре и составу трехмерных полилактидных скаффолдов привело к выбору композитной матрицы на основе поли-L,L-лактида, укрепленного фиброином шелка 1:1 и порытого снаружи непроницаемой поли-L,L-лактидной пленкой.

При замещении дефекта мочевого пузыря кролика с помощью полученных тканеинженерных конструкций, содержащих аллогенные клетки, не выявлено клинических и морфологических изменений в органах и тканях макроорганизма. Мы не обнаружили признаков отторжения МСК-содержащего скаффолда, в отличие от остальных групп. Более того при имплантации скаффолда, заселенного МСК подтверждено формирование морфологически схожей с нормальной структуры стенки МП (слизистая, подслизистая, мышечная и адвентициальная оболочки и сосуды). Можно предположить, что введенные в скаффолд МСК не только стимулировали миграцию собственных клеток организма в место дефекта, но и сами частично дифференцировались в необходимые клеточные линии. Методом МРТ удалось визуализировать меченые клетки в месте имплантации в виде наводящего артефакта. Неожиданной находкой явилось присутствие меток только в зоне имплантации, что можно трактовать, как отсутствие миграции клеток в окружающие ткани. Наличие меток во всех слоях мочепузырной стенки при полном их отсутствии в интактной зоне также подтверждено данными конфокальной микроскопии криосрезов стенки МП.

Таким образом, применение тканеинженерной конструкции, состоящей из композитной ПЛ-Ф матрицы и аллогенных стромальных клеток костного мозга кролика, оказалось эффективным для реконструкции экспериментального дефекта мочевого пузыря. Восстановление морфологической структуры стенки МП подтверждено гистологически. Проведенный эксперимент показывает необходимость дальнейших исследований в области реконструкции стенки МП. Разработка методик создания многокомпонентного композита с использованием аллогенных клеток может способствовать улучшению результатов лечения патологий, при которых не представляется возможным получение аутологичного материала. Однако вопрос возможности применения МСК в клинической практике пока остается открытым, уникальные свойства этих клеток до сих пор полностью не изучены и представляют собой огромный научный интерес. Полного понимания механизмов, отвечающих за их защитные и регенеративные эффекты, пока не достигнуто. Полученные результаты, хоть и являются обнадеживающими, но требуют дальнейшего изучения.

ВЫВОДЫ

1. Наиболее благоприятными для замещения дефекта мочевого пузыря физико-механическими свойствами обладает разработанная композитная матрица на основе поли-L,L-лактида с фиброином шелка (1:1), имеющая наружный водонепроницаемый слой из поли-L,L-лактида.

2. Разработанная композитная матрица, содержащая аллогенные стромальные клетки костного мозга, подвергается резорбции на 50% за 3 недели.

3. Замещение дефекта мочевого пузыря разработанной композитной матрицей, заселенной аллогенными стромальными клетками костного мозга, не приводит к ее отторжению в 83% случаев. Композитные матрицы без клеточного наполнения и содержащие аллогенные фибробласты, гладкие миоциты и уротелий отторгались в 100% случаев.

4. Замещение дефекта мочевого пузыря разработанной тканеинженерной конструкцией, не вызывает выраженных отрицательных клинических проявлений и изменений лабораторных показателей в течение 3.0 месяцев после операции.

5. Жизнеспособность in situ введенных в область дефекта мочевого пузыря аллогенных стромальных клеток костного мозга в составе тканеинженерной конструкции сохраняется в течение 2,5 месяцев.

ПРАКТИЧЕСКИЕ РЕКОМЕНДАЦИИ

1. В качестве основы для экспериментального замещения мочевого пузыря подходит композитная матрица, состоящая из поли-L,L-лактида и фиброина шелка (1:1), покрытая с наружной стороны водонепроницаемой пленкой из поли-L,L-лактида.

2. В качестве аллогенного клеточного источника для создания тканеинженерного аналога стенки мочевого пузыря целесообразно использовать стромальные клетки костного мозга.

ПЕРСПЕКТИВЫ ДАЛЬНЕЙШЕЙ РАЗРАБОТКИ ТЕМЫ ИССЛЕДОВАНИЯ

Проведенное диссертационное исследование является только начальным звеном на пути решения проблемы реконструкции мочевого пузыря с применением тканевой инженерии и клеточных технологий.

Возможность успешного замещения дефекта мочевого пузыря многокомпонентной конструкцией дает предпосылки для замещения всего органа тканеинженерным резервуаром.

Важным направлением является разработка методики идентификации введенных в МСК меток при гистологическом исследовании, что даст полное понимание процессов клеточной миграции и дифференцировки в зоне имплантации.

До внедрения разработанных технологий в клиническую практику необходимо досконально изучить природу уникальных свойств мезенхимальных стволовых клеток.

СПИСОК ОПУБЛИКОВАННЫХ РАБОТ ПО ТЕМЕ ДИССЕРТАЦИИ

1. Муравьев А.Н., Орлова Н.В., Блинова М.И., Юдинцева Н.М. Тканевая инженерия в урологии, новые возможности для реконструкции мочевого пузыря // Цитология. – 2015. – 57(1). – С. 14-18.

2. Orlova N.V., Vinogradova T.I., Muravjev A.N., Semenova N.Y., Yudintceva N.M., Nashchekina J.A., Blinova M.I., Vitovskaja M.L., Zabolotnih N.V., Shejhov M.G. Application of allogeneic cells of different origin for bladder reconstruction // ESGCT and FSGT Collaborative Congress (Helsinki, Finland, 17-20 September 2015). – 2015. – A 85.

3. Yudintceva N.M., Nashchekina J.A., Blinova M.I., Shevtsov M.A., Orlova N.V., Vinogradova T.I., Muravjev A.N. Application of allogeneic bone marrow stromal cells on the urology // ESGCT and FSGT Collaborative Congress (Helsinki, Finland, 17-20 September 2015). – 2015. – A 86.

4. Орлова Н.В., Муравьев А.Н., Виноградова Т.И., Блюм Н.М., Семенова Н.Ю., Юдинцева Н.М., Нащекина Ю.А., Блинова М.И., Шевцов М.А., Витовская М.Л., Заболотных Н.В., Шейхов М.Г. Экспериментальная реконструкция мочевого пузыря кролика с использованием аллогенных клеток различного тканевого происхождения // Медицинский Альянс. – 2016. – №1. – С. 50-52.

5. **Yudintceva N.M., Nashchekina Y.A., Blinova M.I., Orlova N.V., Muraviov A.N., Vinogradova T.I., Sheykhov M.G., Shapkova E.Y., Emeljannikov D.V., Yablonskii P.K., Samusenko I.A., Mikhrina A.L., Pakhomov A.V., Shevtsov M.A. Experimental bladder regeneration using a poly-L-lactide/silk fibroin scaffold seeded with nanoparticle-labeled allogenic bone marrow stromal cells // International Journal of Nanomedicine. – 2016. – T. 11. – P. 4521-4533.**

6. Орлова Н.В., Виноградова Т.И., Юдинцева Н.М., Нащекина Ю.А., Шевцов М.Г., Яблонский П.К. Положительный опыт трансплантации многокомпонентного композита, содержащего аллогенные мезенхимальные стволовые клетки, после резекции стенки мочевого пузыря кролика // Туберкулез и болезни легких. – 2017. – Том 95, №6. – С. 45-50.

7. Орлова Н.В., Виноградова Т.И., Муравьев А.Н., Блинова М.И., Юдинцева Н.М., Нащекина Ю.А., Заболотных Н.В., Лебедев А.А., Шейхов М.Г., Горелова А.А., Горелов А.И., Попов С.В., Яблонский П.К. Результаты применения тканеинженерных конструкций с аллогенными клетками различного тканевого происхождения в экспериментальной реконструкции мочевого пузыря // Медицинский альянс. – 2018. – № S3. – С. 148-150.

8. Орлова Н.В., Виноградова Т.И., Блинова М.И., Юдинцева Н.М., Нащекина Ю.А., Муравьев А.Н., Заболотных Н.В., Лебедев А.А., Шейхов М.Г., Горелова А.А., Горелов А.И., Попов С.В., Яблонский П.К. Сравнение результатов применения тканеинженерных конструкций с включением аллогенных клеток

различного тканевого происхождения в экспериментальной реконструкции мочевого пузыря // Гены и Клетки. – 2018. – № 1 (Приложение). – С. 90-91.

9. **Orlova N.V., Muraviov A.N., Vinogradova T.I., Yudintceva N.M., Nashchekina Yu.A., Zabolotnih N.V., Lebedev A.A., Sheykhov M.G., Yablonsky P.K. Experimental urinary bladder reconstruction using allogeneic tissue engineering products // Cellular Therapy and Transplantation. – 2019. – Vol. 8, № 2. – P. 68-73.**

10. **Орлова Н.В., Муравьев А.Н., Виноградова Т.И., Юдинцева Н.М., Нащекина Ю.А., Заболотных Н.В., Лебедев А.А., Шейхов М.Г., Яблонский П.К. Положительный опыт трансплантации многокомпонентного композита, содержащего аллогенные мезенхимальные стволовые клетки после резекции стенки мочевого пузыря кролика (описание эксперимента) // Экспериментальная и клиническая урология. – 2019. – № 4. – С. 26-30. Doi: 10.29188/2222-8543-2019-11-4-26-30.**

11. Орлова Н.В., Муравьев А.Н., Виноградова Т.И., Юдинцева Н.М., Нащекина Ю.А., Лебедев А.А., Шейхов М.Г., Яблонский П.К. Замещение дефекта мочевого пузыря кролика с использованием аллогенных тканеинженерных продуктов // Гены & Клетки. – 2019. – Том XIV (Приложение). – С. 172.

12. Орлова Н.В. Аллогенные тканеинженерные продукты в экспериментальной реконструкции мочевого пузыря: возможности применения // Вестник Башкирского государственного медицинского университета. – 2019. – №5. – С. 318-325.

СПИСОК СОКРАЩЕНИЙ И УСЛОВНЫХ ОБОЗНАЧЕНИЙ

АЛ – аллогенный лоскут

БМ – бесклеточная матрица

ГМК – гладкомышечные клетки

МП – мочевой пузырь

МСК – мезенхимальные стромальные клетки костного мозга

МРТ – магнитно-резонансная томография

ПЛ – поли-L,L-лактид

ПЛ+Ф – поли-L,L-лактид, укрепленный фиброином шелка

ПЛ+Ф(Н) – поли-L,L-лактид, укрепленный фиброином шелка и непроницаемой пленкой

ПЛ+Ц – поли-L,L-лактид, укрепленный целлюлозой

У – уротелий

ФБ – фибробласты

ЭМГ – электромиография

DAPI – 4,6-diamidino-2-phenylindole dihydrochloride

SPION – superparamagnetic iron oxid nanoparticles