

На правах рукописи

К. а. н.

Анпилогова Екатерина Михайловна

**Совершенствование лечебно-диагностического алгоритма
при доброкачественной лимфоплазии кожи**

14.01.10 – Кожные и венерические болезни

Автореферат

диссертации на соискание ученой степени
кандидата медицинских наук

Москва – 2022

Работа выполнена в федеральном государственном автономном образовательном учреждении высшего образования Первый Московский государственный медицинский университет имени И.М. Сеченова Министерства здравоохранения Российской Федерации (Сеченовский Университет)

Научный руководитель:

доктор медицинских наук, профессор

Олисова Ольга Юрьевна

Официальные оппоненты:

Дубенский Валерий Викторович – доктор медицинских наук, профессор, Федеральное государственное бюджетное образовательное учреждение высшего образования «Тверской государственный медицинский университет» Министерства здравоохранения Российской Федерации, кафедра дерматовенерологии с курсом косметологии, заведующий кафедрой

Ламоткин Игорь Анатольевич – доктор медицинских наук, профессор, Федеральное государственное бюджетное образовательное учреждение высшего образования «Московский государственный университет пищевых производств», кафедра кожных и венерических болезней с курсом косметологии, профессор кафедры

Ведущая организация:

Федеральное государственное бюджетное учреждение дополнительного профессионального образования «Центральная государственная медицинская академия» Управления делами Президента Российской Федерации.

Защита диссертации состоится «16» мая 2022 г. в 13:00 часов на заседании диссертационного совета ДСУ 208.001.09 при ФГАОУ ВО Первый МГМУ имени И.М. Сеченова Минздрава России (Сеченовский Университет) по адресу: 119435, г. Москва, ул. Большая Пироговская, д. 19

С диссертацией можно ознакомиться в ЦНМБ ФГАОУ ВО Первый МГМУ им. И.М. Сеченова Минздрава России (Сеченовский Университет) по адресу: 119034, г. Москва, Зубовский бульвар, д. 37/1 и на сайте организации <https://sechenov.ru>

Автореферат разослан «__» _____ 2022 г.

Ученый секретарь диссертационного совета
кандидат медицинских наук, доцент

 **Чебышева Светлана Николаевна**

ОБЩАЯ ХАРАКТЕРИСТИКА РАБОТЫ

Актуальность темы исследования

Доброкачественная лимфоплазия кожи (ДЛК) – дерматоз реактивной природы, характеризующийся развитием лимфоцитарного инфильтрата вследствие длительного воздействия провоцирующих факторов и имеющий тенденцию к спонтанному регрессу при элиминации антигенной стимуляции без развития системных проявлений (Олисова О.Ю. и соавт., 2020).

В настоящее время ДЛК представляет собой одно из наиболее трудно диагностируемых заболеваний в дерматологии ввиду его значительного сходства со злокачественным лимфопролиферативным процессом (В-клеточной лимфомой кожи) по клиническим и патоморфологическим признакам. Это нередко приводит как к гипердиагностике и последующей излишне агрессивной терапии доброкачественного процесса, снижающей качество жизни пациентов, так и к позднему обнаружению лимфомы кожи, что ухудшает прогноз заболевания.

Значительным успехом в истории диагностики лимфопролиферативных заболеваний кожи стало появление молекулярно-генетического метода (ПЦР), который позволяет обнаруживать перерожденные В-лимфоциты путем оценки характера клональности реаранжировки генов тяжелой цепи иммуноглобулина (IgH). Однако совершенство ПЦР-методики подвергается сомнению рядом ученых, опубликовавших случаи выявления поликлональности по IgH при злокачественных лимфомах и, наоборот, моноклональности при доброкачественных лимфопролиферативных процессах (Bouloc A. et al., 1999; Melotti C. et al., 2010).

С целью повышения диагностической ценности данные клинических, гистологических, иммуногистохимических и молекулярно-генетических методов исследования должны рассматриваться комплексно. Тем не менее, описаны случаи, когда через несколько лет после верификации доброкачественной лимфоплазии кожи процесс трансформируется в В-лимфому кожи (Sanguenza O. et al., 1992), хотя в таких ситуациях нельзя исключать, что природа лимфоцитарного инфильтрата носила злокачественный характер изначально.

Несмотря на наличие современных диагностических возможностей, единственным надежным способом подтверждения диагноза «доброкачественная лимфоплазия кожи» по-прежнему остается длительное динамическое наблюдение за пациентами.

В последнее время на фоне широкого изучения роли иммунных механизмов канцерогенеза всё больший интерес для ученых представляет IgG4, появляющийся в организме при длительной антигенной стимуляции. Доказано, что он способен ингибировать местный гуморальный и клеточный иммунный ответ и индуцировать рост раковых клеток. Обнаружена повышенная концентрация IgG4+, ассоциированная с неблагоприятным прогнозом, при меланоме

(Karagiannis P. et al., 2015), глиобластоме (Harshyne L. et al., 2016), раке органов ЖКТ (Miyatani K. et al., 2016; Liu Q. et al., 2016; Bianchini R. et al., 2019). Также описано несколько случаев IgG4+ лимфом в различных органах (Сокол Е.В. и соавт., 2015; Sato Y. et al., 2008; Venkataraman G. et al., 2011). Наряду с этим есть сообщения об экспрессии IgG4+ и при доброкачественных дерматозах (Fernandez-Flores A., 2012). Таким образом, имеющиеся данные об IgG4 в зарубежной литературе противоречивы, однако его участие в развитии злокачественных заболеваний, в том числе и при лимфопролиферативных процессах, очевидно, что делает целесообразным изучение IgG4 в рамках поиска нового дифференциально-диагностического маркера ДЛК.

Лечение ДЛК также представляет определенные трудности. Благодаря реактивному характеру процесса, элиминация триггерного фактора нередко приводит к клинической ремиссии, однако выявить его удастся лишь в половине случаев. Кроме того, зачастую пациенты самостоятельно отказываются от устранения причины, провоцирующей ДЛК (например, при ДЛК на татуировочный пигмент).

В настоящее время арсенал медикаментозных средств лечения ДЛК достаточно обширен: от ингибиторов кальциневрина до генно-инженерных биологических препаратов и даже лучевой терапии (Miguel D. et al., 2018). Однако, учитывая доброкачественный характер ДЛК, столь агрессивный подход к терапии не всегда оправдан. Одним из самых эффективных и распространенных методов лечения ДЛК является применение системных глюкокортикостероидных препаратов, и всё же остается определенный процент больных, у которых назначение данной группы препаратов ограничено в связи с наличием стероидофобии или объективных противопоказаний. Всё вышесказанное обуславливает необходимость поиска нового метода лечения ДЛК.

Недавно в зарубежной печати появились сообщения об эффективности и безопасности фотодинамической терапии (ФДТ) ДЛК, однако они представляют собой единичные описания клинических случаев (Mikasa K. et al., 2005; O'Neill J. et al., 2010). В нашей стране имеются данные об эффективности ФДТ в лечении лишь хронических дерматозов и кожных форм злокачественных новообразований (Филоненко Е.В., 2016; Дубенский В.В., 2021).

Таким образом, необходимость ранней дифференциальной диагностики реактивных и злокачественных лимфопролиферативных процессов в коже, требующих кардинально разных терапевтических подходов, а также поиск нового безопасного и эффективного метода лечения ДЛК обуславливают несомненную актуальность темы и ее практическую значимость для дерматовенерологии.

Степень разработанности темы

Проведенный анализ отечественной и зарубежной литературы свидетельствует о низкой степени разработанности темы ввиду отсутствия исследований роли IgG4 в дифференциальной

диагностике лимфопролиферативных заболеваний кожи, а также эффективности фотодинамической терапии доброкачественной лимфоплазии кожи как в виде монотерапии, так и в сочетании с инъекциями суспензии бетаметазона.

Цель исследования:

Усовершенствование диагностики и терапии доброкачественной лимфоплазии кожи

Задачи исследования:

1. Оценить диагностическую значимость основных клинико-анамнестических и патоморфологических особенностей доброкачественной лимфоплазии кожи
2. Изучить экспрессию легких цепей иммуноглобулинов и реаранжировку генов тяжелых цепей иммуноглобулинов у больных доброкачественной лимфоплазией кожи
3. Определить роль IgG4 в дифференциальной диагностике доброкачественной лимфоплазии кожи и В-клеточной лимфомы кожи
4. Оценить эффективность и безопасность фотодинамической терапии доброкачественной лимфоплазии кожи как в виде монотерапии, так и в комбинации с суспензией бетаметазона

Научная новизна исследования

Впервые на статистически значимой выборке была проведена комплексная диагностика доброкачественной лимфоплазии кожи, включающая клиническое, гистологическое, иммуногистохимическое, молекулярно-генетическое исследования.

Впервые оценена диагностическая значимость IgG4 у больных доброкачественной лимфоплазией кожи. Обнаружено статистически значимое отсутствие выработки IgG4 у больных доброкачественной лимфоплазией кожи по сравнению с больными В-клеточной лимфомой кожи.

Впервые установлено, что тенденция к повышению уровня IgG4 у больных доброкачественной лимфоплазией кожи может свидетельствовать о ее возможной трансформации в В-клеточную лимфому кожи.

Впервые в нашей стране доказана эффективность и безопасность фотодинамической терапии доброкачественной лимфоплазии кожи. Показано, что применение данного метода позволяет достичь клинической ремиссии, значительно улучшить качество жизни пациентов (100%) и сохранить полученные результаты в течение года у 94% больных.

Теоретическая и практическая значимость работы

На основании результатов проведенных исследований предложен новый диагностический маркер (IgG4), позволяющий повысить точность дифференциальной диагностики доброкачественной лимфоплазии кожи и В-клеточной лимфомы кожи. Теоретическая значимость обусловлена полученными данными об ассоциации IgG4 со степенью

доброкачественности лимфоцитарного инфильтрата, что является значимым заделом для дальнейшего изучения роли IgG4 при лимфопролиферативных заболеваниях кожи.

Разработан и внедрен в практическое здравоохранение метод фотодинамической терапии доброкачественной лимфоплазии кожи, позволяющий добиваться клинической ремиссии у абсолютного большинства больных.

Методология и методы исследования

В работе применялись общенаучные и специальные методы научного исследования, в том числе динамическое наблюдение, описание, сопоставление, эксперимент, анализ полученных результатов и формулирование выводов. Полученные данные основаны на результатах клинико-anamnestических, лабораторных (гистологических, иммуногистохимических, молекулярно-генетических) исследований, а также оценке эффективности фотодинамической терапии доброкачественной лимфоплазии кожи, проведенных лично автором.

Положения, выносимые на защиту

1. Несмотря на комплекс диагностических методов, включающий клиническую оценку, гистологическое, иммуногистохимическое и молекулярно-генетическое исследования остается определенный процент пациентов, у которых выставить диагноз ДЛК проблематично, что требует усовершенствования диагностики

2. IgG4 может расцениваться как дополнительный диагностический маркер в дифференциальной диагностике доброкачественной лимфоплазии кожи и В-клеточной лимфомы кожи. Обнаружение IgG4+ у больных доброкачественной лимфоплазией кожи является возможным предиктором трансформации кожного процесса в В-клеточную лимфому кожи

3. Фотодинамическая терапия является высокоэффективным и безопасным методом лечения доброкачественной лимфоплазии кожи.

Степень достоверности и апробация результатов

Степень достоверности диссертационного исследования, основанная на отображенных результатах апробированного научно-методического подхода, подвергается аналитическим методам обработки полученных результатов, точным расчетам, статистическому анализу и интерпретации полученных результатов.

Материалы диссертации и основные положения доложены и обсуждены на форуме женского дерматологического общества (Аризона, 1 февраля 2020 г.), научно-практической конференции кафедры и клиники кожных и венерических болезней им. В.А. Рахманова Института клинической медицины им. Н.В. Склифосовского ФГАОУ ВО Первого МГМУ им. И.М. Сеченова (Сеченовский Университет) (Москва, 20 октября 2020 г.), IV Съезде терапевтов Московской области (Москва, 21 октября 2020 г.), XIV Санкт-Петербургских дерматологических

чтениях (Санкт-Петербург, 22-24 октября 2020 г.), научно-практической конференции «Проблемы и инновации в практике врача-дерматовенеролога (Москва, 18 ноября 2020 г.), 1142 заседании Московского общества дерматовенерологов и косметологов им. А.И. Поспелова (Москва, 16 марта 2021 г.), XXXVIII Научно-практической конференции с международным участием «Рахмановские чтения. Пациент-ориентированные дерматология и косметология» (Москва, 14 мая 2021 г.), научно-врачебной конференции кафедры и клиники кожных и венерических болезней им. В.А. Рахманова Института клинической медицины им. Н.В. Склифосовского ФГАОУ ВО Первого МГМУ им. И.М. Сеченова (Сеченовский Университет) (Москва, 16 ноября 2021 г.)

Апробация диссертационной работы состоялась на научно-практической конференции кафедры и клиники кожных и венерических болезней им. В.А. Рахманова Института клинической медицины им. Н.В. Склифосовского ФГАОУ ВО Первого МГМУ им. И.М. Сеченова Минздрава России (Сеченовский Университет) 25 февраля 2022 г.

Личный вклад автора

Автору принадлежит ведущая роль в формировании концепции и дизайна исследования. Автором поставлены цель и задачи, определены материалы и методы исследования, проведены сбор материала, анализ и статистическая обработка полученных результатов, а также опубликованы печатные труды по результатам научной работы.

Внедрение результатов исследования

Полученные результаты внедрены в учебный и лечебный процессы кафедры и клиники кожных и венерических болезней им. В.А. Рахманова Института клинической медицины им. Н.В. Склифосовского ФГАОУ ВО Первого МГМУ им. И.М. Сеченова (Сеченовский Университет).

Публикации

По результатам исследования автором опубликовано 7 работ, в том числе научных статей в журналах, включенных в Перечень рецензируемых научных изданий Сеченовского Университета / Перечень ВАК при Минобрнауки России, в которых должны быть опубликованы основные научные результаты диссертаций на соискание ученой степени кандидата наук – 2; статей в изданиях, индексируемых международной базой Scopus – 2, иных публикаций по результатам исследования – 1; публикаций в сборниках материалов международных и всероссийских научных конференций – 2.

Структура и объем диссертации

Диссертация изложена на 153 страницах машинописного текста и состоит из введения, обзора литературы, описания материалов и методов исследования, собственных результатов, заключения, выводов, практических рекомендаций и списка литературы из 195 источников (30 отечественных и 165 иностранных). Работа иллюстрирована 86 рисунками, 18 таблицами.

ОСНОВНОЕ СОДЕРЖАНИЕ РАБОТЫ

Материалы и методы исследования

Работа выполнена на кафедре кожных и венерических болезней им. В.А. Рахманова Института клинической медицины им. Н.В. Склифосовского Первого МГМУ им. И.М. Сеченова Минздрава России (Сеченовский Университет) в период с 2019 по 2021 гг.

В исследование было включено 57 больных, проходивших лечение в клинике кожных и венерических болезней им. В.А. Рахманова Университетской клинической больницы № 2 Первого МГМУ им. И.М. Сеченова (директор клиники – д.м.н., профессор О.Ю. Олисова) по поводу поражений кожи, клинически схожих с доброкачественной лимфоплазией кожи (ДЛК).

Все пациенты были распределены в две группы: основную (группа 1) и группу дифференциального диагноза (группа 2), которые были сформированы на основании результатов, полученных в ходе проведения двухэтапной диагностики (Рисунок 1).

В первую группу (n=35) были отобраны больные с предварительным диагнозом ДЛК, подтвержденным клинически и гистологически, а затем иммуногистохимическим и молекулярно-генетическим методами.

Вторую группу (n=22) составили пациенты, у которых после дообследования диагноз ДЛК был исключен. Так, сразу после проведения гистологического исследования предварительный диагноз ДЛК был изменен на саркоидоз (n=15), ангиолимфоидную гиперплазию с эозинофилией (n=1) и эозинофильную гранулему (n=3). Также в группу вошли больные, у которых на втором этапе диагностики при определении характера инфильтрата ДЛК с помощью иммуногистохимического и молекулярно-генетического исследований был обнаружен злокачественный клон В-лимфоцитов и верифицирована В-клеточная лимфома кожи (n=3). Гистологическое и иммуногистохимическое исследования проводились на базе Института клинической морфологии и цифровой патологии Первого МГМУ им. И.М. Сеченова (Сеченовский Университет) и МНИОИ им. П.А. Герцена. Молекулярно-генетический анализ (ПЦР) клональности по перестройке тяжелых иммуноглобулиновых цепей выполнялся на базе лаборатории молекулярной гематологии ФГБУ «НМИЦ гематологии».

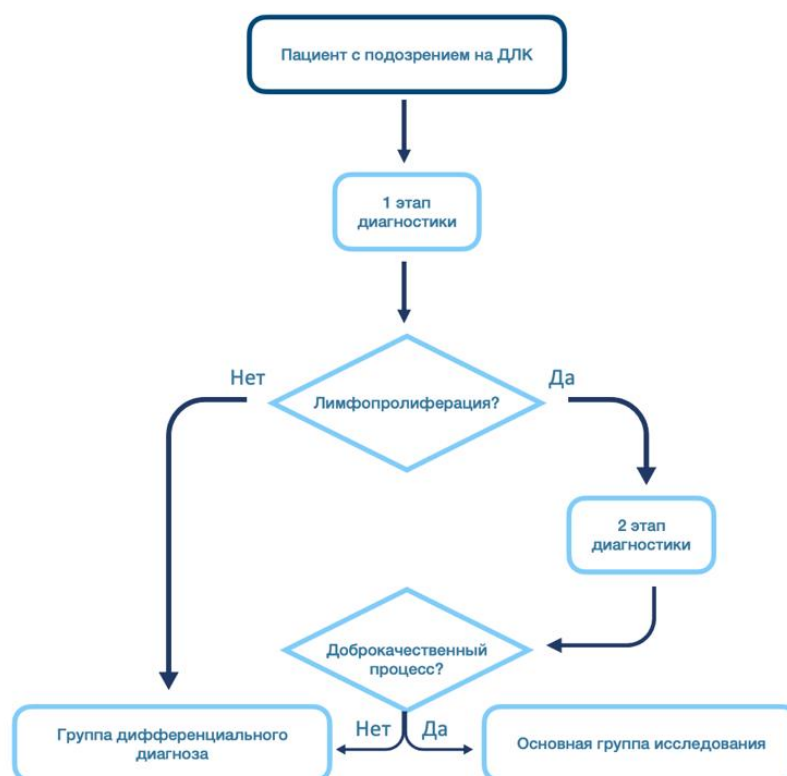


Рисунок 1 - Маршрутизация пациентов при распределении на группы
 1 этап диагностики: клиничко-anamнестическая оценка, гистологическое исследование;
 2 этап диагностики: иммуногистохимическое исследование, молекулярно-генетическое исследование

При доброкачественном характере лимфопролиферации, подтвержденным полным комплексом диагностических методов обследования, изучался уровень IgG4 в коже больных. В группу контроля по исследованию IgG4 вошли пациенты с подтвержденной ВКЛК (n=3), а также биоптаты кожи больных ВКЛК (n=6).

Клиничко-anamнестическая оценка

При сборе анамнеза особое внимание уделялось давности существования высыпаний, а также характеру течения заболевания (волнообразное, тенденция к спонтанному регрессу, отсутствие эпизодов изъязвления и развития системности). Ключевым моментом при опросе больных было выявление провоцирующего фактора (укусы насекомых, перенесенная чесотка в анамнезе, гирудотерапия, татуировки, травмы, эпизоды длительного трения и давления, контакт с металлами в составе украшений, прием лекарственных средств и БАДов).

В ходе осмотра больных проводилась оценка кожных высыпаний: определение первичных морфологических элементов с описанием их свойств (размер, консистенция, форма, границы, поверхность, цвет), степень распространенности процесса, его локализация, наличие субъективных ощущений.

Гистологическое исследование

Для оценки патоморфологических изменений пациентам после получения информированного согласия проводилась биопсия очага поражения с использованием инфльтрационной анестезии раствором новокаина и последующим наложением швов. Биопсийный материал помещался в стеклянную тару с 10% нейтральным формалином, после чего подвергался стандартной проводке с последующей парафиновой заливкой. Полученные срезы толщиной 2-4 мкм окрашивались гематоксилин-эозином. Гистологическое исследование выполнялось в проходящем свете с помощью светового микроскопа Carl Zeiss (Германия) с увеличением 50x, 100x, 200x, 400x.

Иммуногистохимическое исследование

Иммуногистохимические исследования биоптатов выполнялись на серийных парафиновых срезах кожи. Гистологические срезы толщиной 3 мкм, приготовленные на микротоме (MICROM HM-325-2, Germany), помещали на стекла, покрытые полизином, далее препараты подвергались депарафинизации в трех порциях ксилола и промывались в фосфатно-солевом буфере в течение 3-4 минут. Затем препараты обрабатывались 0.3% перекисью водорода в течение 20 минут. После промывки в нескольких порциях фосфатно-солевого буфера на срезы наносили первичные антитела с дальнейшей инкубацией при температуре 37°C в течение 40-45 минут. Затем производили промывку в буфере по 5 минут в каждой порции, а на срезы наносили антивидовой конъюгат DAKO EnVISION+SYSTEM HRP и инкубировали при комнатной температуре в течение 45 минут. После этого материал промывали в двух порциях буфера по 5 минут в каждой, а затем обрабатывали 3,3-диаминобензидин-тетрахлоридом в течение 3 минут. Затем срезы докрашивали гематоксилином. Гранулы темно- и светло-коричневого цвета в структурах клеток считались продуктом положительной реакции. Также выполнялось окрашивание срезов без использования первичных антител для отрицательного контроля.

Изучение иммунофенотипов CD20, CD3, CD4, CD8, CD23, Ki67, легких цепей иммуноглобулина типа κ и λ (IgL), IgG4, а в случае образования фолликулоподобных структур - bcl-2 (табл.2) проводили на парафиновых срезах. Оценку результатов проводили путем подсчета количества клеток. Экспрессия исследуемого маркера расценивалась как слабая <<+>> при наличии окрашенных гранул в 1-50-ти клетках, умеренная <<++>> - в 51-100 клетках и резко выраженная <<+++>> - в 101 и более клетках, в четырех полях зрения при увеличении x400.

Молекулярно-генетическое исследование

Клональность В-клеточного рецептора определяли по V-D-J-перестройкам тяжелой цепи иммуноглобулинов в трех мультиплексных ПЦР-реакциях с праймерами, специфичными к регионам FR1, FR2, FR3. Реакционная смесь содержала 2,5 мкл ПЦР-буфера («Синтол», Россия),

dNTP в концентрации 25 мМ каждого нуклеотида (Синтол, Россия), 1,5 мкл Mg²⁺ в концентрации 25 мМ (Синтол, Россия), 5 пкмоль каждого праймера (Синтол, Россия), 20-200 нг ДНК, конечный объем смеси – 25 мкл. Амплификацию проводили в автоматическом термоциклере С-1000 (Biorad, США), условия амплификации: первоначальная денатурация 95°C - 7 мин, затем 35 циклов, включающих денатурацию (94°C – 40 сек), отжиг (60°C - 40 сек) и элонгацию (72°C – 40 сек), окончательная элонгация 72°C – 10 мин. 3 мкл разведенного в 80 раз ПЦР-продукта смешивали с 1 мкл размерного стандарта S-450 (Синтол, Россия) и 15мкл Ni-Di формамида (TFS, USA). Фрагментный анализ проводили на автоматическом генетическом анализаторе Нанофор05 (Институт аналитического приборостроения РАН, Россия). Флуоресценцию амплификатов и их профиль (распределение по длинам) анализировали с помощью программного обеспечения GeneMapper v.4 (Applied Biosystems, США).

Продукт считали клональным, если максимальный пик флуоресцентного сигнала превышал поликлональный фон в 3 раза и более. При разнице с поликлональным фоном в 1,5-3 раза клональность расценивалась как сомнительная. Для признания образца клональным было достаточно, чтобы клональным был продукт хотя бы одной из трех реакций – FR1, FR2, FR3.

Методы лечения больных ДЛК

Больным с подтвержденным диагнозом ДЛК, вошедшим в основную группу нашего исследования, была проведена фотодинамическая терапия (ФДТ). ФДТ назначалась после получения информированного согласия пациентов, а также отсутствия у них противопоказаний к лечению. Противопоказаниями для проведения ФДТ являлись: индивидуальная аллергическая реакция на фотосенсибилизатор, беременность, период лактации, светобоязнь, психосоматические состояния, гиперкинетизм. Для проведения ФДТ применялся светодиодный источник света Revixan Duo Light LED (Россия, регистрационное удостоверение РЗН 2019/8147). На очаг поражения предварительно наносился фотосенсибилизатор хлорин Е6 из расчета 1 мл геля на 2 см² под окклюзионную пленку в темном помещении с экспозицией 30 минут, затем проводилось облучение очага сверхяркими диодами с длиной волны 660 ± 2 нм (диапазон красного света), мощностью 120 мВ в течение 40 минут (288 Дж). Сеансы ФДТ проводились с частотой 1 раз в неделю до полного очищения кожных покровов. При достижении положительного эффекта в виде регресса высыпаний проведение ФДТ было продолжено по описанной ранее схеме. В случае резистентности к терапии в дополнение к ФДТ выполнялись внутриочаговые (0.5 мл/см²) или внутримышечные (по 2 мл) инъекции комбинированного глюкокортикоидного препарата, состоящего из дипропионата и динатрия фосфата бетаметазона с недельным интервалом до достижения полного регресса высыпаний.

Оценка эффективности проводимой терапии

Эффективность как монотерапии ФДТ, так и ее комбинации с инъекциями суспензии бетаметазона у больных оценивалась по динамике клинической картины после каждого сеанса ФДТ следующим образом:

- клиническая ремиссия - $\geq 95\%$
- значительное улучшение – 94-75%
- улучшение – 74-50%
- незначительное улучшение – 49-25%
- отсутствие эффекта - $\leq 24\%$

Методы статистической обработки

Математико-статистическая обработка полученных результатов производилась при помощи программы IBM SPSS Statistics 23.0 и Microsoft Excel 2016. Анализ данных проводился с помощью таблиц сопряженности, критерия Хи-квадрат (χ^2) Пирсона с поправками на непрерывность, правдоподобие, парного критерия Вилкоксона, точного критерия Фишера, критерия ϕ , критерия V Крамера, критерия тау-с Кендалла, коэффициента неопределенности.

РЕЗУЛЬТАТЫ ИССЛЕДОВАНИЯ

Из 57 больных, обратившихся за консультацией в нашу клинику по поводу высыпаний, клинически схожих с ДЛК, у 19 (33%) направительным диагнозом был саркоидоз, у 3 (6%) – В-клеточная лимфома кожи, у 9 (16%) – аллергический дерматит, при этом ДЛК была диагностирована у 15 (26%) человек. 11 (19%) пациентов обратились в нашу клинику впервые для установления диагноза.

В результате дообследования, включавшего тщательный сбор анамнеза, проведение гистологического исследования, при необходимости иммуногистохимического и молекулярно-генетического исследований первичные диагнозы были уточнены, в результате чего были сформированы основная группа (ДЛК: $n=35$; 70%) и группа дифференциального диагноза (ВКЛК: $n=3$; 14%; саркоидоз: $n=15$; 68%; эозинофильная гранулема лица: $n=3$; 14%; ангиолимфоидная гиперплазия с эозинофилией: $n=1$; 4%).

Таким образом, под нашим наблюдением находились 35 больных ДЛК, среди которых женщины почти в 2 раза преобладали над мужчинами, что, по всей видимости, может быть объяснено более щепетильным отношением женщин к своей внешности и здоровью. Средний возраст составил $42,7 \pm 2,8$ лет. У 51,4% больных длительность заболевания не превышала одного года.

Основываясь на реактивной природе ДЛК, развивающейся как реакция

гиперчувствительности замедленного типа на антигенную стимуляцию, чаще экзогенного характера, большое внимание мы уделяли сбору анамнеза, в частности выявлению провоцирующего фактора. Причина возникновения ДЛК была найдена в 23 случаях: нанесение татуировочного пигмента (n=9; 26%), перенесенная чесотка (n=8; 23%), укусы пиявок (n=4; 11%), укусы мошек (n=2; 6%). У 12 (34%) пациентов триггерный фактор установить не удалось. Клинические проявления ДЛК начинались спустя некоторое время (от 2 недель до 14 месяцев) после воздействия провоцирующего фактора, что согласуется с общемировыми литературными данными и подтверждает теорию гиперчувствительности замедленного типа в основе развития ДЛК. Клинически ДЛК характеризовалась плотными полушаровидными четко отграниченными от здоровой кожи красно-синюшными папулами (n=27; 77%), бляшками (n=6; 17%), в единичных случаях – узлами (n=3; 8%), причем высыпания располагались четко в местах воздействия антигена (места укусов, татуировочный пигмент). При ДЛК на татуировку высыпания располагались линейно по ходу пигмента. У одной пациентки после гирудотерапии одновременно наблюдались и папулы, и одиночный узел. При идиопатической ДЛК высыпания были единичными; множественный и распространенный характер они приобретали в случаях, которые были спровоцированы укусами пиявок и чесоточных клещей. Независимо от этиологии у всех больных ДЛК высыпания не имели тенденции к изъязвлению, кровоточению при травматизации, а также отсутствовало вовлечение системных органов.

Изучение патоморфологических особенностей ДЛК позволило выделить ее основные черты. Лимфоцитарный инфильтрат, состоящий преимущественно из малых В-лимфоцитов, плазматических клеток, гистиоцитов, макрофагов, нейтрофильных и эозинофильных форм гранулоцитов, в большинстве случаев располагался в верхних (n=16; 53%) и средних (n=11; 36,7%) слоях дермы, однако при ДЛК, представленной узлами (n=3; 10%), он распространялся и на подкожно-жировую клетчатку. Во всех случаях наблюдалась сохранность придатков кожи с перифокальными инфильтратами, а также пролиферация микрососудов. С дифференциально-диагностической точки зрения наибольшие затруднения представляли случаи ДЛК с формированием лимфоидных фолликулов с герминативными центрами (n=6; 20%) – структур, характерных для В-лимфомы из клеток фолликулярного центра (Рисунок 2).

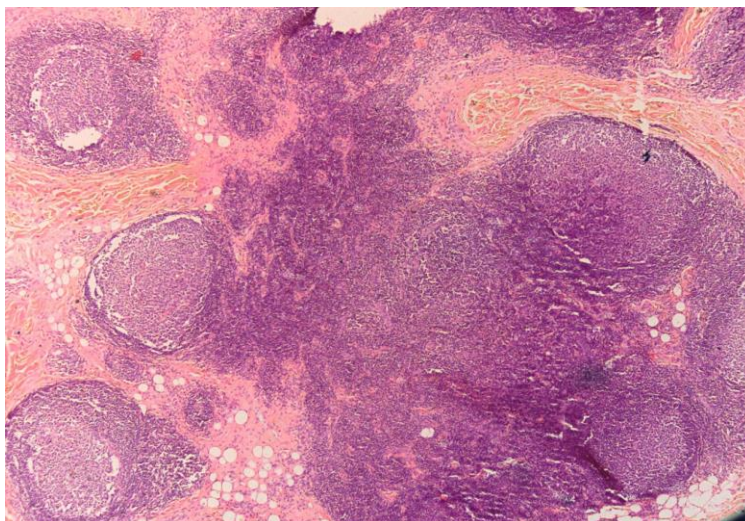


Рисунок 2 - Доброкачественная лимфоплазия кожи, причина не установлена
Выраженная очагово-диффузная инфильтрация лимфоидными клетками в глубоких слоях дермы с формированием множественных лимфоидных фолликулов с герминативными центрами; x50

Важным маркером доброкачественного течения ДЛК служит поликлональная экспрессия легких цепей Ig κ и λ, которая отмечалась у всех больных ДЛК. Однако у пяти из них этот результат был опровергнут в ходе изучения реаранжировки IgH. Так, у двух больных с узлами на лбу с переходом на волосистую часть головы по результатам ПЦР-анализа В-клеточная клональность по реаранжировкам генов IgH оказалась сомнительной. Неоднозначные результаты относительно реаранжировки IgH были получены и в трех случаях ДЛК, развившейся на месте нанесения красного татуировочного пигмента. Несмотря на противоположные заключения ИГХ и ПЦР-исследования у одних и тех же больных, диагностически более значимым принято считать именно последнее, так как оно способно обнаружить значительную пролиферацию одного единственного клона В-лимфоцитов (опухолевый рост) на самой ранней стадии. У большинства больных (n=25) отмечалась поликлональная реаранжировка по IgH (Рисунок 3).

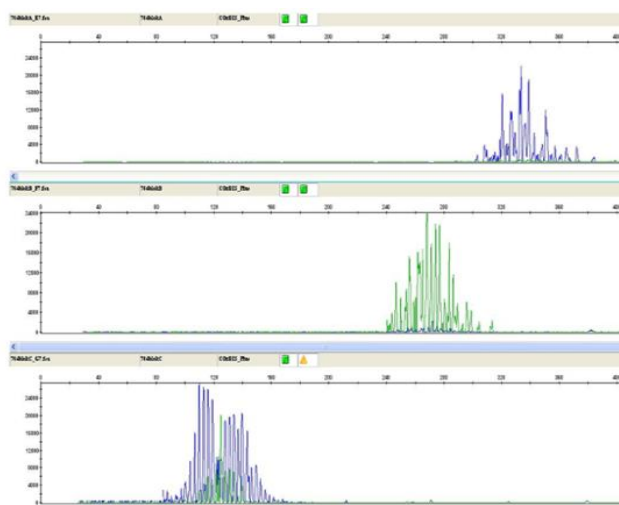


Рисунок 3 – Отсутствие В-клеточной клональности по реаранжировкам генов тяжелой цепи иммуноглобулина у больного доброкачественной лимфоплазией кожи

Тем не менее, согласно классификации ВОЗ, результаты этих диагностических методов должны рассматриваться в совокупности с анализом клинической картины. Принимая во внимание опыт зарубежных коллег, опубликовавших случаи ДЛК на красный тату пигмент и идиопатическую ДЛК в виде узлов на волосистой части головы, трансформировавшихся в ВКЛК, мы рекомендовали больным удаление татуировки как источника постоянной антигенной стимуляции, а в случае идиопатической ДЛК – динамическое наблюдение. Несмотря на утвержденный ВОЗ алгоритм диагностики лимфопролиферативных заболеваний кожи, сложность верификации ДЛК очевидна. С целью поиска дополнительного дифференциально-диагностического маркера нами была изучена экспрессия IgG4 у больных ДЛК (n=30) и ВКЛК (n=9). У подавляющего большинства больных ДЛК (n=25) экспрессия IgG4 отсутствовала. IgG4+ был обнаружен лишь в единичных случаях ДЛК: на месте красного татуировочного пигмента (n=3; 10%), а также в случае высыпаний неустановленной этиологии (n=2; 6,7%), представленных узлами (Рисунок 4).

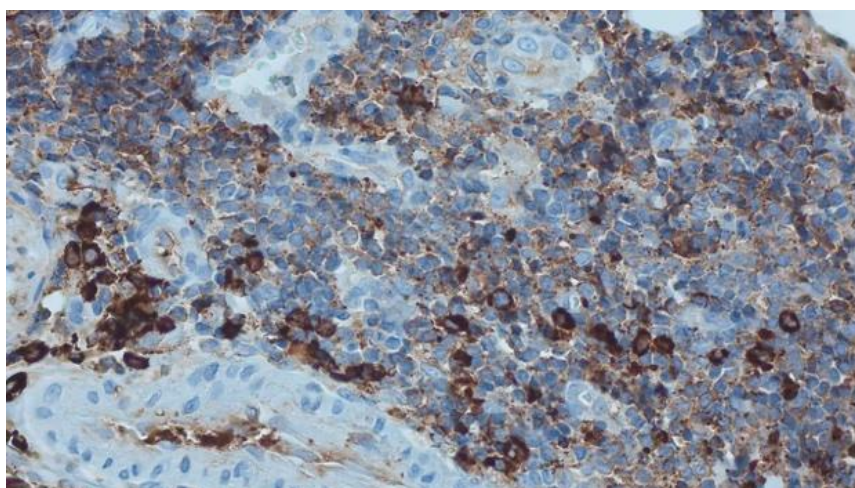


Рисунок 4 – Доброкачественная лимфоплазия кожи
 Иммуногистохимическая реакция на серийных срезах показывает экспрессию IgG4+;
 Иммунопероксидазный метод; x400

В то же время IgG4+ отмечался у 7 из 9 (77%) больных ВКЛК из группы контроля. В связи с тем, что IgG4 был выявлен у большинства больных ВКЛК и практически отсутствовал у больных ДЛК (Рисунок 5), нами было сделано предположение о том, что тенденция к увеличению уровня экспрессии IgG4 при ДЛК может являться косвенным подтверждением трансформации процесса в В-клеточную лимфому кожи, что требует немедленной элиминации провоцирующего фактора.

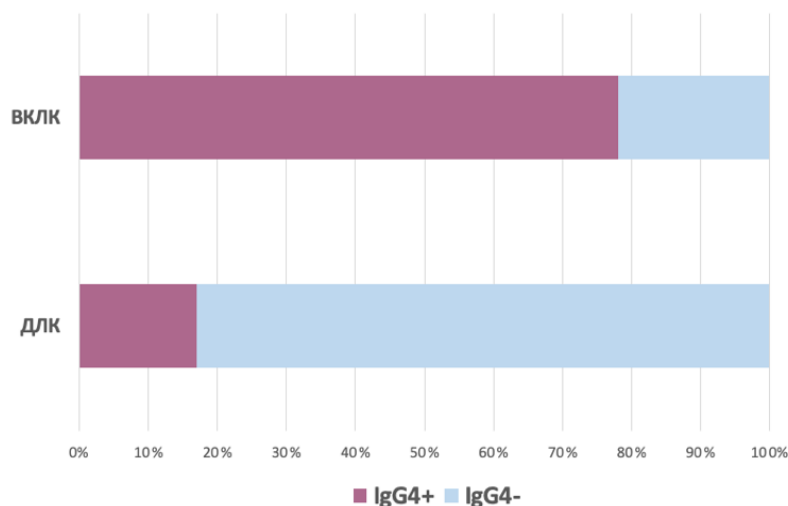


Рисунок 5 – Экспрессия IgG4 при ВКЛК и ДЛК

Для доказательства сформулированной гипотезы мы постарались учесть все возможные нюансы математико-статистической обработки данных, применили релевантные критерии и необходимые для них поправки, рассчитали статистическую значимость и величину эффекта. Проводя настоящее исследование, мы понимали, что делать выводы о наличии каких-либо причинно-следственных или «достоверных» связей только лишь на основании статистически значимых результатов не совсем корректно. Дизайн исследования, соответствующий типу «случай-контроль», зачастую применяется для обретения соответствующих ориентиров, которые открывают возможности проведения дальнейших исследований, построенных с учетом более строгих научных методов исследования. Иными словами, подобный вид исследования может помочь наметить путь, открывающий возможность для разработки более сложных алгоритмов исследования. Таким образом, цель для дальнейших исследований остается прежней – подтверждение патофизиологической связи между фактором риска (IgG4) и исходом (ВКЛК/ДЛК). Полученные же результаты нашего исследования указывают на то, что наличие у человека IgG4 может выступать одним из факторов риска для развития ВКЛК.

Обнаружено, что нулевая гипотеза об отсутствии связи между параметром IgG4+ и исходом (ВКЛК) может быть отвергнута с вероятностью $p = 0,002$ (при критическом уровне значимости $p = 0,05$) в случае применения поправки Йейтса на критерий χ^2 Пирсона ($\chi^2 = 9,438$, $df = 1$, $p = 0,002$), с вероятностью $p = 0,0013$ в случае применения точного критерия Фишера ($p = 0,0013$). Иными словами, вероятность того, что утверждение «наличие фактора риска (IgG4+) ассоциировано с развитием злокачественного процесса (ВКЛК)» окажется ошибочным, составляет всего 0,2% в случае применения поправки Йейтса на критерий χ^2 Пирсона и 0,13% по точному критерию Фишера (при допустимой вероятности ошибки 5%).

Расчет величины эффекта показал, что между фактором риска (IgG4+) и исходом (ВКЛК)

обнаружена относительно сильная статистически значимая связь ($\phi = 0,558$, $p = 0,000...1$; $V = 0,558$, $p = 0,000...1$).

В настоящей работе было также продемонстрировано, что точность верификации ДЛК при оценке IgG4 в качестве дополнительного диагностического маркера повышается на 27,5% ($U = 0,275$, $p = 0,001$).

Применение всех используемых нами математико-статистических критериев указало на сильную взаимосвязь между наличием параметра IgG4 (IgG4+) и ВКЛК. На основании того, что наличие фактора риска (IgG4) ассоциировано с развитием ВКЛК, мы предполагаем, что IgG4 может являться одним из факторов риска ее развития и выступать дополнительным дифференциально-диагностическим маркером. Проверка предположения о наличии причинно-следственной связи между настоящими переменными, во-первых, является прерогативой более строгих научных методов исследования, в основе которых лежит анализ не только качественных переменных, а во-вторых, требует проведения дальнейших исследований, по возможности исключающих влияния вмешивающихся факторов. Поскольку тенденция к наличию IgG4 при ДЛК может косвенно свидетельствовать о потенциально возможной трансформации доброкачественного процесса в злокачественный, возможность определить диагностическую роль IgG4 в развитии ВКЛК представляет особый интерес для данной области знания.

Лечение больных доброкачественной лимфоплазией кожи

Под нашим наблюдением находились 35 больных верифицированной ДЛК, у 29 (83%) из которых патологический процесс был резистентен к назначаемым ранее местным ГКС-средствам и ингибиторам кальциневрина.

Все больные получали ФДТ по методике облучения красным светом мощностью 120 мВ в течение 40 минут 1 раз в неделю. Суммарное количество процедур варьировалось в каждом конкретном случае в зависимости от динамики улучшения клинической картины. Лечение проводилось до достижения полного очищения кожных покровов от высыпаний.

После первого сеанса ФДТ незначительное улучшение было достигнуто у 6 (17%) больных, улучшение – у 3 (8,6%), значительное улучшение – у 1 (2,8%) больного, у 25 (71,4%) больных эффект отсутствовал. После второго сеанса в одном случае (2,8%) удалось достичь клинической ремиссии, еще в 11 (31,4%) – незначительного улучшения, в 4 (11,4%) – улучшения, в 2 (5,7%) – значительного улучшения, в 17 (48,6%) – эффект отсутствовал. Контрольной точкой, определяющей дальнейшую тактику ведения пациентов, явилась третья процедура ФДТ: в случае отсутствия положительной динамики ($n=8$; 23%) или незначительной эффективности ($n=7$; 20%) дополнительно назначались внутриочаговые или внутримышечные инъекции суспензии бетаметазона. Вместе с тем, после 3 сеансов монотерапии ФДТ улучшение отмечалось у 9

(25,7%), значительное улучшение - у 8 (23%), клиническая ремиссия – у 3 (8,6%) больных. Присоединение суспензии бетаметазона в основном потребовалось больным с распространенными (n=7; 20%) высыпаниями. Кроме того, ГКС назначался в редких случаях, где клиническая картина была представлена высыпаниями в виде единичных бляшек (n=2; 5,7%) и папул (n=4; 11,4%), резистентных к ФДТ, а также у 2 (5,7%) больных, у которых клиническая картина ДЛК была представлена солитарными узлами.

Присоединение к ФДТ инъекций глюкокортикостероидного препарата после третьей недели терапии привело к резко положительной динамике процесса. Так, после первого введения суспензии бетаметазона улучшение наблюдалось у 10 человек, незначительное улучшение у двух больных. Еще у троих эффект по-прежнему отсутствовал, однако уже после второй инъекции суспензии бетаметазона (ФДТ №5, суспензия бетаметазона №2) заметное очищение кожных покровов отмечалось у всех больных: в 4 случаях была достигнута ремиссия, в 6 – значительное улучшение, в 5 – улучшение. После 6 сеансов ФДТ и 3 инъекций суспензии бетаметазона клиническая ремиссия была достигнута у 94% пациентов. Двум больным (6%) ДЛК с узлами на волосистой части головы понадобилось 4 недели сочетанного применения суспензии бетаметазона (№ 4) и ФДТ (№ 7) для полного очищения кожных покровов.

Монотерапия ФДТ позволила достичь клинической ремиссии у 100% пациентов с нераспространенными высыпаниями после 7 сеансов фототерапии.

Пациентам, получавшим монотерапию ФДТ (n=20), для достижения клинической ремиссии требовалось в среднем от 3 до 6 сеансов облучения (Рисунок 6).

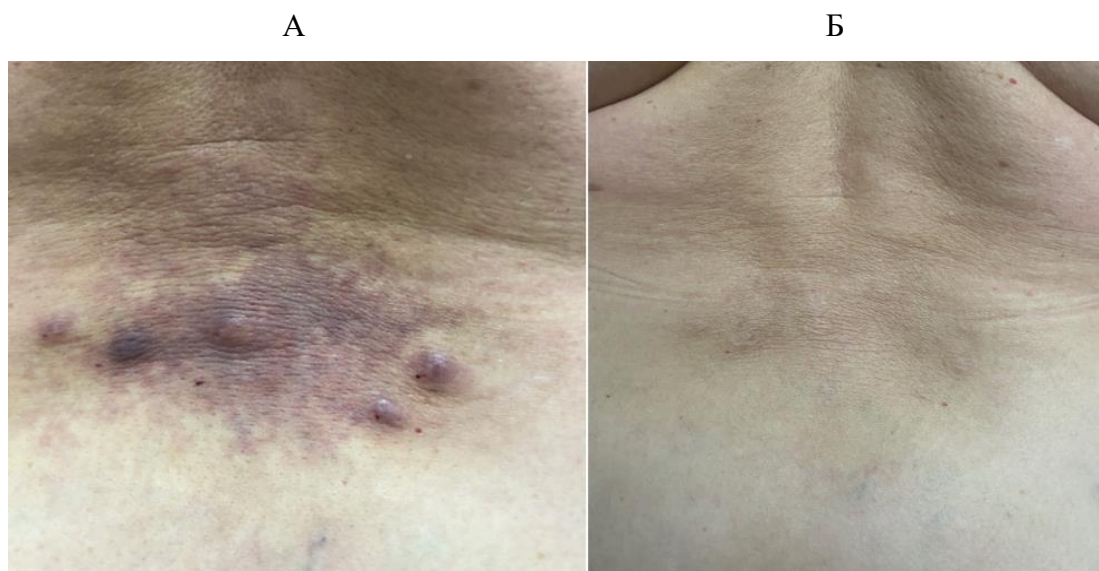


Рисунок 6 – Пациентка К., 65 лет, ДЛК после укусов пиявки
А – до лечения; Б – после 4 сеансов ФДТ

Между промежуточными показателями результатов лечения (Me = 4, Q1 = 3, Q3 = 4), достигнутыми за время прохождения 3 сеансов ФДТ, и итоговыми показателями (Me = 5, Q1 = 5,

Q3 = 5) обнаружены статистически значимые различия ($T = 153$, $Z = -3,73$, $p = 0,000...1$). Это означает, что по завершении прохождения курса ФДТ в группе ФДТ, свойственные их состоянию градации «улучшение» и «значительное улучшение», замеренные при разделении участников исследования на группы, смогли перерасти в градацию «клиническая ремиссия».

При комбинированной терапии ФДТ + суспензия бетаметазона ($n=15$) у пациентов с распространенными и резистентными к монотерапии ФДТ высыпаниями, которым инъекции ГКС назначались при недостаточной эффективности 3 сеансов ФДТ, заметное улучшение наступало почти сразу после первой инъекции препарата; излечение почти в 90% случаев наблюдалось после ФДТ №6 + суспензия бетаметазона №3 (Рисунки 7, 8).

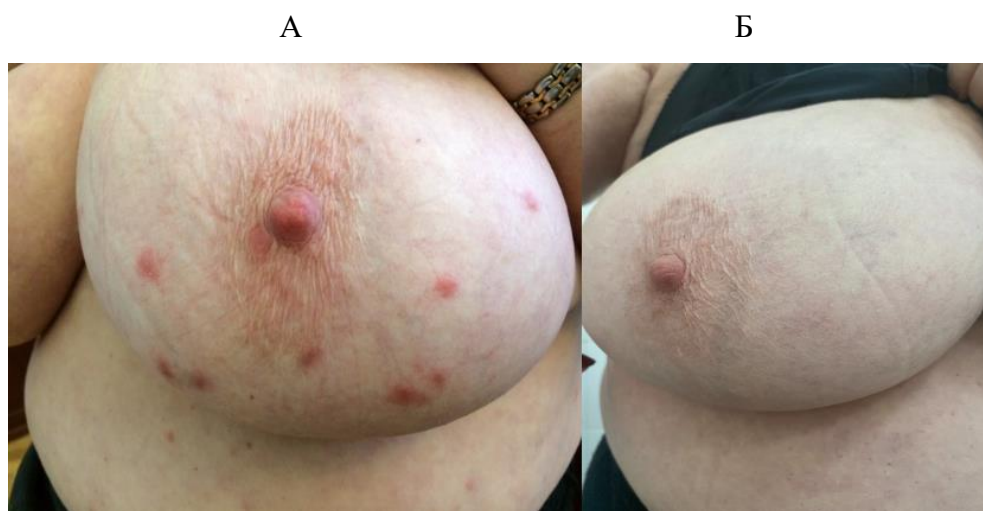

Рисунок 7 – Пациентка Л., 72 года, постскабиозная лимфоплазия
А – до лечения; Б – после 5 сеансов ФДТ, инъекций суспензии бетаметазона №2

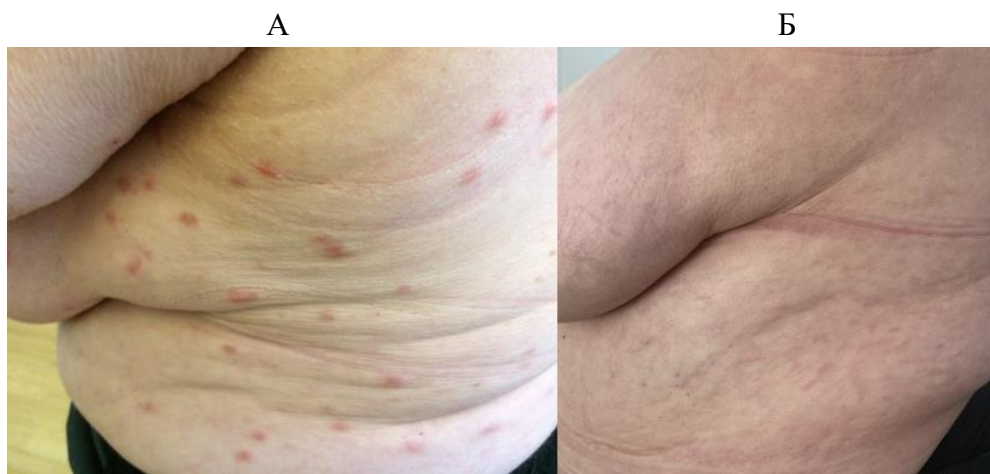


Рисунок 8 – Та же больная
А – до лечения; Б – после 5 сеансов ФДТ, инъекций суспензии бетаметазона №2

В двух случаях (10%) ДЛК, представленной узлами на волосистой части головы, полностью чистых кожных покровов удалось достичь при проведении ФДТ №7 + суспензия бетаметазона №4. Подобное упорное течение процесса вызывает сомнения относительно доброкачественности

лимфоцитарного инфильтрата. Между промежуточными показателями результатов лечения, достигнутыми за время прохождения 3 сеансов ФДТ ($Me = 1, Q1 = 1, Q3 = 2$), и итоговыми показателями результатов комплексного лечения «ФДТ + инъекции суспензии бетаметазона» ($Me = 5, Q1 = 5, Q3 = 5$) обнаружены статистически значимые различия ($T = 120, Z = -3,5, p = 0,000...1$). Это означает, что по завершении лечения ФДТ в группе ФДТ + суспензия бетаметазона свойства их состоянию градации «без эффекта» и «незначительное улучшение», замеренные при разделении участников исследования на группы, смогли перерасти в градацию «клиническая ремиссия».

Таким образом, было сформировано две группы пациентов: ФДТ ($n=20$) и ФДТ + суспензия бетаметазона ($n=15$). В ходе проведенного математико-статистического анализа было показано, что группа ФДТ по результатам лечения после 3 сеанса облучения статистически значимо отличается от группы ФДТ + суспензия бетаметазона ($\Lambda\chi^2 = 47,8; df = 4; z = 0,000...1$). Обнаруженный и представленный нами выше результат был получен с помощью применения критерия Хи-квадрат (χ^2) Пирсона с поправкой на правдоподобие.

Фотодинамическая терапия является высокоэффективным методом лечения ДЛК, однако при распространенных высыпаниях, когда площадь освещения диодной лампой аппарата ФДТ не соответствует площади очага кожного поражения, и в резистентных случаях предпочтительно применение комбинированной терапии ФДТ в сочетании с инъекциями суспензии бетаметазона. Вместе с тем, ФДТ остается методом выбора при наличии у пациентов стероидофобии или противопоказаний к назначению глюкокортикостероидов.

Все больные отметили хорошую переносимость ФДТ. Среди побочных эффектов сразу после процедуры у некоторых больных отмечались эритема в месте воздействия красного света ($n=8; 23\%$) и легкое головокружение ($n=6; 17\%$), однако эти реакции самостоятельно проходили в течение 30-40 минут. Больные, получавшие внутриочаговые инъекции суспензии бетаметазона, жаловались на болезненность в местах инъекций ($n=3; 20\%$), при внутримышечном введении - на эпизоды кратковременного повышения артериального давления ($n=2; 13\%$) и повышение веса ($n=4; 27\%$). Наблюдавшиеся побочные эффекты были незначительными и не требовали досрочного прекращения лечения.

Выживаемость проведенной терапии оценивалась в ходе динамического наблюдения за больными в течение года. Клиническая ремиссия сохранялась в 94.3% (33 из 35) случаев. Однако у двух больных, получавших комбинированную терапию ФДТ в сочетании с суспензией бетаметазона, с идиопатической ДЛК, представленной крупными узлами, локализованными на волосистой части головы, наблюдался рецидив процесса в среднем через месяц. Несмотря на то, что при проведении повторных биопсий не было получено данных в пользу В-лимфомы кожи, стоит отметить, что подобное упорное течение ДЛК может свидетельствовать о возможном

перерождении процесса в В-лимфому кожи, что косвенно подтверждается выявлением IgG4+ клеток, сомнительной поликлональной реаранжировкой по IgH у этих больных и требует обязательного наблюдения в динамике.

Таким образом, фотодинамическая терапия ДЛК продемонстрировала высокую эффективность и безопасность; неинвазивный характер процедуры делает ее методом выбора при локализации ДЛК в эстетически значимых зонах, а также позволяет снизить или исключить необоснованное применение глюкокортикостероидных средств, способствуя повышению приверженности пациентов лечению и значительному улучшению качества их жизни.

ВЫВОДЫ

1. Результаты, полученные в ходе проведения клиничко-анамнестического и патоморфологического исследований, информативны при дифференциальной диагностике доброкачественной лимфопазии кожи и таких дерматозов, как саркоидоз, ангиолимфоидная гиперплазия с эозинофилией, эозинофильной гранулемой, однако не позволяют исключить В-клеточную лимфому кожи. При наличии узловатых высыпаний необходимо неоднократное проведение диагностических биопсий очага поражения.

2. Поликлональная экспрессия легких и тяжелых цепей иммуноглобулинов является важным признаком, с высокой вероятностью свидетельствующим о доброкачественном характере лимфопролиферативного процесса. В случае значительного преобладания одной из легких цепей и/или выявления В-клеточной моноклональности по тяжелой цепи иммуноглобулинов, а также при сомнительных результатах следует ориентироваться на характер клинического течения процесса и наблюдать за такими больными в динамике для исключения В-клеточной лимфомы кожи.

3. Обнаружена относительно сильная статистически значимая связь между выявлением IgG4+ при ВКЛК и IgG4- при ДЛК ($\phi = 0,558$, $p < 0,001$; $V = 0,558$, $p < 0,001$). Точность верификации ДЛК при оценке IgG4 в качестве дополнительного диагностического маркера повышается на 27,5% ($U = 0,275$, $p = 0,001$). Тенденция к выявлению IgG4+ может косвенно свидетельствовать об озлокачествлении лимфопролиферативного процесса. IgG4 может расцениваться как дополнительный дифференциально-диагностический маркер при разграничении доброкачественной лимфопазии кожи и В-клеточной лимфомы кожи ($p=0,0013$). Изучение IgG4 обязательно должно проводиться у больных ДЛК, развившейся на красный татуировочный пигмент, или представленной узлами, локализованными на лбу с переходом на волосистую часть головы (несмотря на подтверждение доброкачественного течения процесса клиничко-анамнестическим, гистологическим, иммуногистохимическим и молекулярно-генетическим методами).

4. Фотодинамическая монотерапия (n=20) продемонстрировала высокую эффективность и безопасность у больных доброкачественной лимфоплазией кожи, позволяя достичь полностью чистых кожных покровов в среднем за 3 (864 Дж) – 6 (1728 Дж) сеансов облучения (T = 153, Z = -3,73, p = 0,000..1). При резистентных к монотерапии ФДТ и/или распространенных высыпаниях эффективно присоединение внутриочаговых или внутримышечных инъекций суспензии бетаметазона (n=15) с резко положительной динамикой сразу после первого введения препарата и достижением клинической ремиссии в 100% случаев в результате 7 сеансов ФДТ (2016 Дж) и 4 инъекций суспензии бетаметазона (T = 120, Z = -3,5, p = 0,000..1).

ПРАКТИЧЕСКИЕ РЕКОМЕНДАЦИИ

1. Для верификации доброкачественной лимфоплазии кожи необходимо использовать комплекс диагностических мер, включающий клинико-anamnestическое, гистологическое, иммуногистохимическое, молекулярно-генетическое исследования и оценивать их результаты в совокупности. Однако полностью исключить злокачественную природу заболевания можно только при длительном динамическом наблюдении. В качестве дополнительного дифференциально-диагностического маркера следует использовать IgG4. Выявление IgG4+ может свидетельствовать о тенденции к трансформации ДЛК в ВКЛК, что требует по возможности немедленного удаления провоцирующего фактора.

2. В качестве высокоэффективного и безопасного метода лечения ДЛК, особенно при локализации высыпаний в эстетически значимых зонах, а также в случае наличия стероидофобии у пациентов или противопоказаний к рутинным терапевтическим методам, целесообразно назначение фотодинамической терапии по схеме еженедельного облучения сверхяркими диодами с длиной волны 660 ± 2 нм (диапазон красного света) мощностью 120 мВ (288 Дж) в течение 40 минут с предварительным нанесением фотосенсибилизатора на основе хлорина Е6 из расчета 1 мл геля на 2 см^2 под окклюзионную пленку в темном помещении с экспозицией 60 минут. При резистентности к проводимому лечению и/или при распространенном характере высыпаний в дополнение к ФДТ эффективно присоединение внутриочаговых (0.5 мл/см^2) или внутримышечных (по 2 мл) инъекций суспензии бетаметазона с недельным интервалом до достижения полного регресса высыпаний.

СПИСОК ОПУБЛИКОВАННЫХ РАБОТ ПО ТЕМЕ ДИССЕРТАЦИИ:

1. **Анпилогова Е.М.** Новые возможности в лечении доброкачественной лимфоплазии кожи / О.Ю. Олисова, **Е.М. Анпилогова** // **Российский журнал кожных и венерических болезней**. 2020. Т. 23, № 1. С. 17-22. doi: 10.17816/dv2020117-22 [ВАК]
2. **Анпилогова Е.М.** Совершенствование диагностики и лечения доброкачественной лимфоплазии кожи / О.Ю. Олисова, **Е.М. Анпилогова**, Х.С. Косумова, Е.Е. Никулина // **Российский журнал кожных и венерических болезней**. 2021. Т. 24, № 5. С. 429-442. doi: 10.17816/dv96711[ВАК]
3. **Anpilogova E.M.** Efficacy of chlorine photodynamic therapy in cutaneous lymphoid hyperplasia / O.Yu. Olisova, **E.M. Anpilogova** // **Dermatologic Therapy**. 2020. 33(6):e13938. doi: 10.1111/dth.13938 [Scopus, Web of Science]
4. **Anpilogova E.M.** Successful treatment of cutaneous B-cell pseudolymphoma with photodynamic therapy /O.Yu. Olisova, **E.M. Anpilogova**// **International Journal of Women's Dermatology**. 2020. 6(3): С. 224-225.doi:10.1016/j.ijwd.2020.03.011 [Scopus, Web of Science]
5. **Анпилогова Е.М.** Фотодинамическая терапия доброкачественной лимфоплазии кожи / О.Ю. Олисова, **Е.М. Анпилогова** // **Эстетическая медицина**. 2021. Т. 20, №1. С. 109-112.
6. **Анпилогова Е.М.** Эффективность фотодинамической терапии доброкачественной лимфоплазии кожи / Е.М. Анпилогова // Тезисы XIV Научно-практической конференции дерматовенерологов и косметологов Санкт-Петербургские чтения. 2020. С. 137-138.
7. **Анпилогова Е.М.** Сложности дифференциальной диагностики доброкачественной лимфоплазии кожи / О.Ю.Олисова, **Е.М. Анпилогова** // Тезисы XIX Всероссийского Съезда дерматовенерологов и косметологов. 2019. С. 26.

СПИСОК СОКРАЩЕНИЙ И УСЛОВНЫХ ОБОЗНАЧЕНИЙ

ДЛК – доброкачественная лимфоплазия кожи

ВКЛК – В-клеточная лимфома кожи

ФДТ – фотодинамическая терапия

IgH – тяжелая цепь иммуноглобулина

IgL – легкая цепь иммуноглобулина

IgG4 – иммуноглобулин G 4 подкласса