


///

На правах рукописи



**КОКОТОВ
Федор Валерьевич**

**УЛЬТРАЗВУКОВАЯ ДИАГНОСТИКА
ЗАБОЛЕВАНИЙ ПОЧЕК У СОБАК**

16 00 01 – диагностика болезней и терапия животных

Автореферат
диссертации на соискание ученой степени
кандидата ветеринарных наук



Екатеринбург - 2007

Работа выполнена на кафедре внутренних незаразных болезней ФГОУ ВПО «Уральская государственная сельскохозяйственная академия»

Научный руководитель:

доктор ветеринарных наук, профессор
Шкуратова Ирина Алексеевна

Официальные оппоненты:

доктор ветеринарных наук
Хазимухаметова Идаля Фуатовна
ФГОУ ВПО «Уральская
государственная академия
ветеринарной медицины», г. Троицк

доктор ветеринарных наук
Ибишов Джалаир Фейруз-оглы
ФГОУ ВПО «Пермская
государственная
сельскохозяйственная академия
им. Д.Н. Прянишникова», г. Пермь

Ведущая организация: Институт ветеринарной медицины Омского Государственного аграрного университета, г. Омск

Защита состоится « 12 » ноября 2007 года в « 16⁰⁰ » часов на заседании диссертационного совета Д 220 067.02 при Уральской государственной сельскохозяйственной академии по адресу: 620075 г. Екатеринбург, ул. К. Либкнехта 42, в зале Ученого совета, тел/факс: (343) 371-33-63

С диссертацией можно ознакомиться в библиотеке ФГОУ ВПО «Уральская государственная сельскохозяйственная академия»

Автореферат разослан « 11 » октября 2007г.

Ученый секретарь диссертационного
совета доктор с.х. наук, профессор



Н.В. Кандаков

1. ОБЩАЯ ХАРАКТЕРИСТИКА РАБОТЫ

Актуальность темы Болезни почек занимают одно из главных мест в структуре патологии мелких домашних животных в условиях мегаполиса (Д Н Пудовкин, 2007) Возможности диагностики заболеваний почек постоянно расширяются Известно, что большая часть клинических случаев связана с воспалительными патологиями почек Данные лабораторных исследований определяют функциональное состояние почек на момент исследования Однако результаты анализов не отображают структуру почек Особенно актуальна диагностика хронических диффузных заболеваний, когда в период ремиссии данные лабораторных исследований не отражают состояния органа (Коробов А В , 1996)

Ультразвуковая диагностика, по сравнению с рентгенографией, позволяет оценить не только размеры и контуры, но и получить представление о внутренней архитектонике паренхимы, собирательной системе почки, магистральных сосудах за счет исследования множества срезов в любом направлении органа (Иванов В В , 2005) УЗИ является частью комплексной диагностики мочевыделительной системы, а также основным вспомогательным методом при пункционной и аспирационной биопсии почек Кроме диагностического значения УЗИ важным является и прогностическое Так, проводя многочисленные контрольные исследования в ходе терапии, можно проследивать динамику состояния животного Это возможно благодаря минимальному воздействию ультразвука на органы и ткани и из-за отсутствия необходимости в общей анестезии животного В ветеринарной практике метод ультразвукового исследования в последнее время применяется достаточно широко, и возникла необходимость разработки методологии исследования разных видов животных

Цель и задачи исследований. Цель работы – определить диагностическое значение ультразвукового исследования и дать ультразвукографическую характеристику патологий почек у собак

Для выполнения поставленной цели были определены следующие задачи

- изучить распространение патологии почек у собак разных возрастных групп в условиях мегаполиса,
- разработать методику УЗИ почек у собак с разной живой массой,
- дать ультрасонографическую характеристику патологий почек у собак,
- разработать методологию дифференциальной диагностики воспалительных заболеваний почек,
- разработать методы терапии воспалительных заболеваний почек у собак

Научная новизна работы Впервые изучено распространение диффузных и очаговых патологий почек у собак, содержащихся в условиях мегаполиса. Впервые разработан алгоритм исследования почек и определена корреляция значений пиелопаренхиматозного индекса у здоровых собак в зависимости от живой массы. Установлена взаимосвязь между биометрическими параметрами почки и ее функциональным состоянием. Определена динамика экоструктуры почек при воспалительных заболеваниях.

Практическое значение. Результаты исследования позволяют использовать значения биометрических параметров почек при исследовании собак с разной живой массой. Разработанный алгоритм исследования почек у собак с разной живой массой позволяет провести дифференциальную диагностику почечной патологии, установить прогностические критерии заболевания и проводить контроль за эффективностью лечения. Результаты исследования используются в курсе преподавания терапии в ФГОУ ВПО Уральская государственная сельскохозяйственная академия и в ветеринарных клиниках г. Екатеринбурга.

Положения, выносимые на защиту:

- 1 При комплексном обследовании собак, содержащихся в условиях мегаполиса, патология почек выявляется у 26-34% животных
- 2 Для собак с разной живой массой необходимы различные методологические подходы к проведению ультразвукового исследования
- 3 Ультрасонографическая характеристика воспалительных и невоспалительных заболеваний почек у собак

4 Эффективность комплексной терапии воспалительных заболеваний почек.

Апробация работы. Основные положения диссертации доложены и обсуждены на конференциях “Молодые ученые в XXI веке” (Ижевск, 2004), второй международной научной конференции “Современные наукоемкие технологии” (2006); научных конференциях ФГОУ ВПО Уральской государственной сельскохозяйственной академии (2004-2006г)

Публикации. По результатам диссертации было опубликовано 8 статей в сборниках материалов конференций, журналах, в том числе двух изданиях, рекомендованных ВАК РФ.

Структура и объем работы. Диссертация состоит из введения, обзора литературы, собственных исследований, обсуждения результатов, выводов, практических предложений, библиографического списка. Работа изложена на 111 страницах компьютерного текста, иллюстрирована 7 таблицами и 28 рисунками. Библиографический список включает 109 источников, в том числе 24 зарубежных авторов.

2. СОБСТВЕННЫЕ ИССЛЕДОВАНИЯ

2.1 Материалы и методы исследования

Работа выполнена в период с 2004 по 2007гг на кафедре внутренних незаразных болезней ФГОУ ВПО Уральская государственная сельскохозяйственная академия. Для исследования использовали ультразвуковой сканер “Ультраскан” с механическим секторным датчиком на 5 Мгц в В-режиме. Животных массой менее 10 кг дополнительно обследовали механическим датчиком на 7,5 Мгц. Для оценки состояния почек было проведено УЗИ 1123 собакам. В связи с тем, что эхотекстура почек у здоровых собак разных возрастов различается, обследуемых животных разделили на две возрастные группы:

- I группа – животные от 1 до 3 лет (473 особей);
- II группа - от 3 до 6 лет (650 особей)

Таким образом, мы исключили влияние возрастных изменений на результаты исследования. В исследуемую группу вошли представители разных пород

независимо от половой принадлежности Критериями отбора являлись. возраст; живая масса; состояние обследуемого животного

Масса варьировала от 1 кг (чихуа-хуа) до 90 кг (испанский мастифф) По массе исследуемые животные были распределены на 3 группы: до 10 кг, от 10 до 25кг, более 25кг В зависимости от живой массы использовали определенную методику УЗИ

Таблица 1 – Объем проведенных исследований

Исследования	Группы животных	
	I – 1-3 года (n)	II – 3-6 лет (n)
Клиническое обследование	473	650
УЗИ брюшной полости	473	650
Общий анализ мочи	87	134
Биохимическое исследование сыворотки крови	24	32

Комплексная диагностика патологий почек включала клиническое обследование, общий анализ мочи, биохимическое исследование сыворотки крови, ультразвуковое исследование почек и органов брюшной полости.

Клиническое обследование проводилось по общепринятым методам. Детально собирали и анализировали данные анамнеза. Акцент при исследовании собак делали на диагностику состояния мочевыделительной системы Учитывали наличие болезненности при пальпации почек, мочевого пузыря, размеры почек, степень наполнения мочевого пузыря

Анализ мочи проводили с помощью тест-полосок “Nona phan” (производитель Pliva-Lachema). Определяли следующие показатели. удельный вес, pH мочи, содержание глюкозы, кетоновых тел, уробилиногена, билирубина, гемоглобина, содержание белка. Также проводили микроскопию осадка мочи.

В сыворотке крови определяли содержание глюкозы унифицированным глюкозооксидазным методом (1974); холестерина по унифицированному методу гидролиза эфиров холестерина (1972), креатинина по реакции Яффе; общего белка по биуретовой реакции; мочевины по методу Ферона; неорганический фосфор, билирубина по Ендрассику-Клегорну-Грофу (1972).

2.1.1 Методика ультразвукового исследования почек у собак

Для получения четкого ультразвукового изображения предварительно животное выдерживалось на голодной диете 10-12 часов. Собак разделили на 3 группы в зависимости от веса:

- 1-я группа – собаки массой до 10 кг,
- 2-я группа – собаки от 10 до 25 кг,
- 3-я группа – собаки массой более 25 кг.

УЗИ проводили разными методами, в зависимости от массы животного.

Для подготовки акустического окна исследования удаляли шерсть в проекции исследуемого органа, наносили ультрагель “Гельтэк” средней вязкости. После подготовки животного в положении на спине сканирование проводили в сагиттальной (продольной), сегментарной (поперечной) плоскостях и во фронтальной плоскости.

Правую почку исследовали в области правого подреберья в проекции 12-13 грудных и 2 поясничного позвонков с расположением сектора датчика в сагиттальной плоскости почки с дальнейшим перемещением плоскости луча в поперечную и фронтальную.

Более подвижную левую почку лоцировали каудовентрально по отношению к правой полностью за границей ребер на уровне 2-5 поясничного позвонков, селезенка зачастую располагалась над почкой, если животное находилось в дорсальном положении и использовалась как акустическое окно.

2.1.2. Методика проведения УЗИ у собак с живой массой до 10 кг

У собак массой менее 10 кг при исследовании почек использовали доступ со стороны вентральной брюшной стенки в дорсальном положении. Детальный осмотр проводили с использованием механического секторного датчика на 7,5 МГц. У кахексичных собак с глубокой грудной клеткой правая почка смещается краниально и при исследовании визуализация краниального полюса затруднена артефактами от последних двух ребер. Исследование левой почки у мелких собак проводили также из вентрального доступа. Оптимальное качество визуализации достигали благодаря селезенке, служившей акустическим окном, также

за счет каудального расположения левой почки по отношению к правой. В редких случаях осмотр был затруднен артефактами из ободочной кишки.

2.1.3. Методика проведения УЗИ у собак с живой массой от 10 до 25 кг

У средних собак алгоритм и методику исследования проводили из вентрального доступа, в зависимости от качества подготовки животного и изображения также использовали доступ к правой почке со стороны боковой брюшной стенки вентрально от поясничных мышц и непосредственно кзади от тринадцатого ребра, располагали датчик во фронтальной, сегментарной и косой плоскостях. При исследовании левой почки использовали вентральный доступ и дополнительно боковой в случае артефактов из ободочной кишки во фронтальной, косой, сегментарной плоскостях.

2.1.4. Методика проведения УЗИ у собак с живой массой более 25 кг

Сканирование проводили в положении на боку со стороны боковой брюшной стенки вентрально от поясничных мышц и непосредственно кзади от тринадцатого ребра, располагая датчик во фронтальной, сегментарной и косой плоскостях. Краниальный полюс осматривали через одиннадцатое и двенадцатое межреберья. В данном случае четкая визуализация осложнялась артефактами от двенадцатого, тринадцатого ребер. При исследовании левой почки использовали вентральный и боковой доступы. В случае артефактов из ободочной кишки – фронтальный, косой, сегментарный.

При оценке размеров почек, данные исследования сопоставляли с биометрическими значениями по Bai et al (1990), а также учитывали породные особенности животных, возраст, условия кормления и содержания исследуемых собак. С учетом анатомических и индивидуальных особенностей исследуемую почку визуализировали, затем подвергали детальной оценке.

Во время сканирования определяли

- качественные параметры дыхательную подвижность почек, контуры, эхотекстуру, взаимоотношение анатомических структур,

– количественные параметры длину, ширину, толщину, а также пиело-паренхиматозный индекс – отношение площади синуса почки к площади сагиттального экосреза органа

Для более объективной оценки биометрических параметров почки предложено использование пиелопаренхиматозного индекса, который представляет взаимоотношение двух основных анатомических структур почки – синуса и паренхимы в максимальном экосрезе в сагиттальной плоскости и позволяет выразить его в цифровом значении. Для вычисления площадей использовали функцию ультразвукового сканера. При этом выделяли контуры синуса и наружные контуры кортикального слоя по капсуле почки курсором и автоматически получали значения площади. Далее используя формулу ($\text{ППИ} = S_{\text{синуса}} / S_{\text{паренхимы}}$, где S – площадь, ППИ – пиело-паренхиматозный индекс) определяли значение индекса.

Оценку индекса необходимо проводить только в тех случаях, когда почечный синус был без расширения лоханки, наличия кист, объемных образований.

При определении экзогенности кортикального слоя почек проводят сравнительную оценку по отношению к близко расположенным структурам. Для этого помещают исследуемые объекты в одном секторе обзора краниальный полюс правой почки с хвостатой и правой латеральной долями печени, левую почку с селезенкой, левой долей печени. Нормой считается экзогенность, равную, или ниже экзогенности паренхимы печени и значительно ниже экзогенности селезенки.

При исследовании кортикального слоя учитывают толщину, однородность и равномерность толщины (соответствие внутреннего контура – кортикомедуллярной дифференциации наружному контуру почки), соотношение толщины кортикального и мозгового слоев, четкость кортикомедуллярной границы и состояние дуговых сосудов в ней. На последнем этапе осматривают мозговой слой: экзогенность по отношению к кортикальному слою и собирательной системе почки, равномерность толщины. Также исследуют область проксимально-

го отдела мочеточника, сосудистого пучка ворот почки, а также близлежащие отделы аорты, каудальной полой вены при их визуализации

Для оценки сосудистого русла, проксимального отдела мочеточников, исследовании проекции надпочечников, у собак независимо от массы рекомендуется использовать боковой доступ во фронтальной плоскости

2.2. Результаты исследования

2.2.1. Ультразвуковая картина почек у здоровых собак

Сонографическая картина здоровых собак характеризуется ровными, четкими контурами почек. Капсула четко визуализирована в виде гиперэхогенной непрерывной четкой линии. Краниальный, каудальный полюсы почек могут визуализироваться нечетко. При давлении в проекции почек датчиком во время исследования болевая реакция не определяется. Четко визуализируется дыхательная подвижность почек.

На ультрасонограмме визуализируется кортикальный слой и его инвагинации в виде колонок между пирамидами мозгового вещества. Эхогенность кортикального слоя изменяется в зависимости от возраста, частоты датчика, конституции животного. В норме выделяется как умеренно гипоэхогенная, равная или меньшая по эхогенности в сравнении с паренхимой печени структура и значительно менее эхогенная чем паренхима селезенки.

Мозговой слой на эхограмме представлен как анэхогенный или гипоэхогенный, с эхогенными участками за счет дуговых сосудов в области кортикомедулярной дифференциации. По толщине соотношение кортикального и мозгового слоев составляло $1/2$. Эхогенность мозгового вещества значительно ниже кортикального слоя.

В центре почки визуализировали гиперэхогенную овальную структуру в продольном срезе и округлую или подковообразную структуру в поперечном – почечный синус, который включает в себя чашечно-лоханочную систему почки, сосуды, включения жира, участки фиброзной ткани. На профиле почки в поперечном срезе латерально от синуса определяли колонки кортикального слоя, пирамиды мозгового вещества, медиально – ворота почки. Эхоплотность,

площадь почечного синуса по отношению к площади паренхимы увеличивается с возрастом животного Чашечно-лоханочная система в норме не расширена, без деформаций, в проекции прослеживаются параллельные экзогенные линии - сосуды Включения жира фиброзной ткани, сосудистых элементов создают гиперэхогенные области, мы считали нормой проявление умеренной акустической тени

При полипозиционном осмотре лоханки дилатацию чашечно-лоханочной системы дифференцировали от сосудов, нефролитиаз - от очагов минерализации лоханки, возрастных ангиосклеротических изменений, кальцинированных пиелонефритических рубцов

Почечные артерия и вена, выходящие из ворот почек, определяли по их ходу до каудальной полой вены, аорты, особенно у крупных собак Проксимальный отдел мочеточников у здоровых собак не просматривали У новорожденных щенков отмечали повышение эхогенности коркового слоя Корковый слой по текстуре однородный, мелкозернистый

Синус почки у щенков визуализировали как гипозохогенную структуру, по отношению к площади паренхимы занимает меньшую долю, чем у взрослых животных Ультразвуковая картина почек у щенков видоизменяется с возрастом и соответствует текстуре почки взрослого животного в среднем в возрасте одного года

В возрасте шести-девяти лет у собак отмечаются возрастные изменения в почках, которые могут быть при сохранении их функции Это, прежде всего, проявляется в равномерном повышении эхогенности, усилении зернистости паренхимы, утолщении капсулы Кортикс равномерно сужен, с атрофическими изменениями, плотность кортикомедуллярной дифференциации повышена за счет склероза дуговых сосудов Объем почки уменьшается, вместе с тем площадь синуса по отношению к площади продольного среза почки увеличивается, что связано с разрастанием фиброзной, жировой ткани вокруг лоханки, отмечается частичная минерализация лоханки с акустической тенью, явления ангиосклеро-

за – выраженное уплотнение стенок сосудов в виде параллельных эхогенных линий

Определение и интерпретацию кранио-каудальных размеров почек у собак на эхограмме мы проводили, сопоставляя наши данные с таблицей, составленной Barr et al 1990. Результаты измерений представлены в таблице 2.

Таблица 2 – Значения кранио-дорсальных и дорсо-вентральных размеров почек у собак с разной живой массой

Живая масса, кг	Количество исследованных собак	Толщина кортикального слоя (мм)	Длина X толщина почек в максимальном продольном эхосрезе из дорсального положения (мм)		
			Предельные значения	Среднее значение M	Стандартное отклонение m
1-5	10	3-6	31-48×17-24	43.5×X19.6	1.25×0.83
5-10	10	5-7	42-57×20-27	49.4×23.5	1.35×0.10
10-15	8	6-7	46-58×23-28	54.6×25.4	2.10×0.86
15-20	6	6-7	50-66×25-30	57.8×28.3	2.67×0.84
20-25	7	7-8	65-70×29-35	68×33.5	0.87×0.64
25-30	7	7-8	63-71×33-39	68×34.5	1.01×2.70
30-35	8	8-9	65-75×33-36	70.5×33.8	1.32×0.43
35-40	7	8-9	65-83×30-42	74.5×37	3.29×1.74
40-50	5	8-10	75-85×37-45	80.8×40.2	1.74×0.91
Более 50	4	8-10	84-92×41-46	87.2×44	1.25×0.40

В почках без признаков патологии на эхограмме определяли меньший дорсо-вентральный размер по отношению к латеро-латеральному. В сегментарной плоскости при правильном соотношении данных размеров почка имеет овальную форму, умеренно вытянута горизонтально.

У собак площадь синуса почки формируется в возрасте 1 года. У молодых животных акустическая тень от синуса слабо выражена, текстура однородная, без признаков ангиосклероза почечных сосудов. У молодых собак соотношение кортикального слоя и мозгового определяли как 1/2, паренхиму визуализировали без признаков атрофии.

На ультрасонограммах собак в возрасте 6 и более лет синус почки гиперэхогенный с акустической тенью, гиперэхогенными включениями. Почечные сосуды визуализировали у крупных собак более 25 кг с признаками ангиосклероза: повышение эхогенности стенок, акустическая тень. У мелких собак менее 10 кг стенки четко не определяли, что связано с пределами разрешающей спо-

способности сканера, в остальном эхотекстура синуса сходная с таковой у крупных собак. За счет возрастных атрофических изменений в паренхиме почек выявляли умеренное увеличение пиело-паренхиматозного индекса.

Пиело-паренхиматозный индекс изменяется с возрастом. Отмечено увеличение индекса у животных второй группы. Это связано с разрастом соединительной и фиброзной ткани в синусе почки, а также с возрастными изменениями в паренхиме. С учетом возрастных особенностей и веса нами установлено, что значения пиелопаренхиматозного индекса у здоровых собак с массой до 10 кг и у средних (10-25кг) достигают 0,25-0,27, у крупных пород (25кг и более) 0,14-0,22.

Для вычисления нормальных значений пиело-паренхиматозного индекса использовали клинически здоровых собак. Зависимость значений пиело-паренхиматозного индекса, кортикального слоя и веса собак в возрасте от 3 до 6 лет отражены на рис. 1.

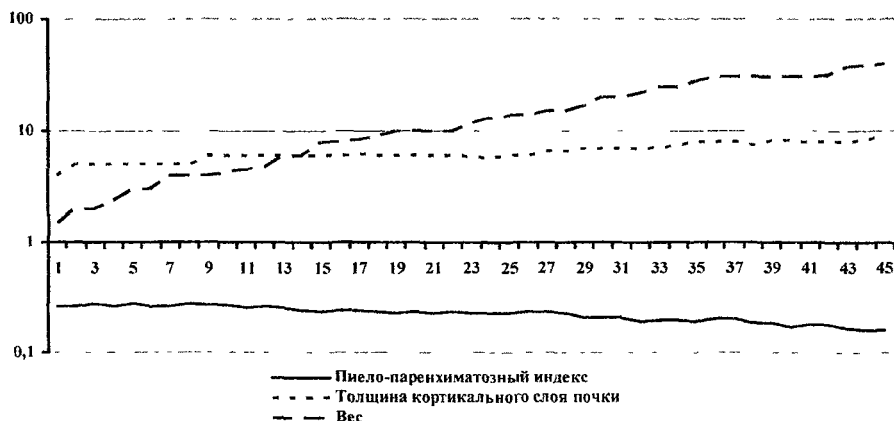


Рисунок 1 – Зависимость значений пиело-паренхиматозного индекса и толщины кортикального слоя от веса у здоровых собак в возрасте 3-6 лет

2.2.2. Результаты биохимического исследования сыворотки крови, общего анализа мочи при патологии мочевыделительной системы

Образцы сыворотки крови были взяты у собак обеих групп при подозрении на нарушение функции почек при острой и хронической почечной недостаточности.

точности У животных 1-3 летнего возраста (I группа) было отобрано 24 пробы сыворотки крови, у животных II группы – 32 Данные результатов исследования сыворотки крови собак представлены в таблице 3

Таблица 3 – Биохимические показатели сыворотки крови собак с признаками почечной патологии

Показатели крови	I группа (1-3 года) n=24	II группа (3-6 года) n=32	Показатели здоровых собак (по А.Н Голикову, Г.В Паршутину и др. (1990))
Глюкоза (ммоль/л)	4 36±0 95	4 78±1 07	3 4-6 0
Общий белок (г/л)	60,25±3,28	64 15±3 74	55-75
Общий билирубин (мкмоль/л)	5 20±1,95	8,68±2,34	0 9-10 6
Мочевина (ммоль/л)	6 85±1 77	9 27±0 94	3 1-8 3
Холестерин (ммоль/л)	4 87±0 76	5,90±1 23	3 6-6 6
Креатинин (мкмоль/л)	99 80±10,75	134.40±17 20	50-110

Установлено, что биохимические показатели крови у собак I группы в основном не имели существенных отличий от показателей здоровых животных Однако, у животных старшей возрастной группы выявлено повышение содержания мочевины до 9,27±0,94 ммоль/л, креатинина до 134,4±17,20 мкмоль/л Данные значения свидетельствуют об азотемии и, в некоторых случаях, развитие уремии у собак II группы с патологиями почек

Таким образом, наиболее характерными признаками нарушения функции почек по результатам биохимического исследования сыворотки крови, является увеличение содержания мочевины и креатинина у собак старшей возрастной группы

Для исследования мочи были отобраны 87 проб от собак I группы и 134 пробы от собак II группы Кроме анализа тест-полосками, проводили микроскопию центрифугированного осадка выявляли содержание лейкоцитов, эритроцитов, солей, эпителия, наличие микрофлоры, жиров, клеток простаты, цилиндры Данные результатов исследования мочи представлены в таблице 4

Результаты исследований показали, что у животных старшей возрастной группы удельный вес мочи варьировал в более широких пределах от 1,003 до 1,045, выражена щелочная pH – у 36,6% собак Протеинурия в большей степени выявлена у собак старшей группы – 87,2% Гемоглобинурия (17,9%), эритроци-

турия (11,1%) в большинстве случаев диагностирована у собак старшей группы. По результатам исследований также установлено большее проявление во II группе лейкоцитурии (38,0%), бактериурии (76,8%)

Таблица 4 Результаты исследования мочи у собак с патологиями почек

Показатели		I группа n = 87	II группа n = 134	Здоровые собаки (Васильев М.Ф., 2001)
Удельный вес		1 007-1 030	1 003-1,045	1,015-1,030
pH	Кислая 5,0-6,5	59 8%	44 0%	кислая 5 5-6 5
	Нейтральная 7 0	21 9%	19 4%	
	Щелочная >7,0	18 3%	36 6%	
Кетоновые тела		—	9 7%	—
Сахар		—	6 7%	—
Белок г/л	0 3-1 0 г/л	6 8%	56 7%	≤0 3
	1,0-3 0 г/л	35 6%	16 4%	
	Более 3 0 г/л	13 7%	14 1%	
Гемоглобин		3 4%	17 9%	—
Билирубин		2 2%	7 4%	—
Лейкоциты >5		12 6%	38,0%	<5 (по D Senior, 2004)
Микро- флора	умеренно	27 6%	53 0%	—
	обильно	16 1%	76 8%	
Эритроциты	>2	4 6%	11 1%	<2 (Васильев М.Ф. 2001, D Senior, 2004)

У собак в младшей группе выражена кислая pH мочи - у 59 8%, менее вариабелен удельный вес (1 007-1 030) менее выражена протеинурия (56,1%), эритроцитурия (4,6%), гемоглобинурия (3,4%), лейкоцитурия (12,6%), бактериурия (43,7%)

У животных с признаками пиелонефрита в осадке мочи выявлены почечный эпителий более 2 в поле зрения 12,6% в младшей группе, в старшей – 9% Лейкоцитарные, зернистые, гиалиновые цилиндры в I группе – у 28, 7%, во II – у 18,6% животных, что подтверждает развитие в почках воспалительного процесса

2.2.3. Ультразвуковая картина патологических изменений в почках у собак

Ультрасонографически нами были выделены очаговые и диффузные патологии почек у собак. Необходимо отметить, что сонографическая картина

почки с диффузным паренхиматозным заболеванием, нарушением функции (почечной недостаточностью) может в некоторых случаях соответствовать параметрам здоровой почки, поэтому наряду с УЗИ проводится ряд других тестов

Установлено, что при сопутствующей острому пиелонефриту острой почечной недостаточности уровень азотемии, степень протеинурии (более 0,3 г/л) и тяжесть клинических признаков прямо коррелировали со степенью утолщения кортикального слоя

При выявлении диффузной воспалительной патологии отмечаются сходные инфильтративные изменения

Инфильтрация паренхимы почки в острую стадию характеризуется утолщением, отеком кортикального, мозгового слоев, деформацией, сдавливанием синуса, что отражается в снижении пиелопаренхиматозного индекса менее 0,14

У двух собак в I группе был диагностирован паранефрит наряду с инфильтративными изменениями в паренхиме. На эхограмме данное заболевание характеризовалось в виде выпота в забрюшинное пространство и сочеталось с болевой реакцией в почечной области

Для детальной оценки синуса почек проводили полипозиционный осмотр лоханки. У собак II группы текстура синуса менее однородная, чем у молодых собак. Обструктивный пиелонефрит характеризуется прогрессирующим расширением собирательной системы, вплоть до развития гидронефротической трансформации почки, положительным симптомом Ходсона - несоответствие кортико-медуллярной дифференциации наружным контурам почки и неравномерностью толщины кортикального слоя. Все случаи обструктивного пиелонефрита сопровождались протеинурией, уролитиазом различной степени, лейкоцитурией.

Установлено, что хронический пиелонефрит, гломерулонефрит характеризуются очагами склероза с деформацией, втяжением прилегающего контура почки, повышением эхогенности капсулы, кортикомедуллярной границы, увеличением объема лоханки по отношению к объему паренхимы. Также отмечено неоднородное уплотнение собирательной системы почки, кальцинаты. Хрони-

ческое воспаление не дает специфических ультразвуковых признаков. При исследовании выявляются признаки нефросклероза: утолщение капсулы, неравномерную толщину кортикального слоя. Также отмечали повышение эхоплотности паренхимы, нечеткую визуализацию на фоне паранефральной клетчатки.

Нами установлено, что на фоне хронического гломерулонефрита, ультразвуковых симптомах “сморщивания почек” при исследовании сыворотки крови из 32 исследованных собак II группы у 59,3% диагностирована азотемия или уремия. Характерных изменений состава мочи не выявлено.

Динамика изменения размеров почки варьирует в зависимости от возраста. В старшей возрастной группе отмечается прогрессирующий склероз и уменьшение размеров почек. Пиело-паренхиматозный индекс увеличен более 0,27-0,30 за счет увеличения площади синуса и снижения площади паренхимы из-за склеротических изменений в ней.

Нефролитиаз диагностирован у животных старше пяти лет. Конкременты видны в виде высокоэхогенных структур внутри почечной лоханки. Из обследованных животных выявлены два случая, которые были также подтверждены рентгенографически, по данным биохимического анализа крови в обоих случаях были признаки азотемии.

Очаговые патологии почек у собак менее распространены. Среди них выявлены солитарные неосложненные кисты у собак I группы в 2,4%, у собак II группы – в 4%. При множественных кистах развивается азотемия на фоне атрофии паренхимы.

Аномалии развития были диагностированы в 7 случаях (3,1%) во II группе: наличие перетяжки по среднему сегменту почки с удвоением собирательной системы, округление полюсов почки и сближение их в продольном экзосрезе, гипоплазия почки с компенсаторной гипертрофией контрлатеральной почки. В данных случаях изменения эхоструктуры паренхимы, нарушения функции почек у исследованных собак не наблюдали.

2.3. Методы лечения диффузных воспалительных патологий почек у собак

Учитывая широкое распространение пиелонефрита у собак, была поставлена задача разработать эффективный метод лечения данной патологии

Для опыта было подобрано 20 собак в возрасте от 3 до 6 лет с диагнозом пиелонефрит. Животных разделили на две группы по 10 голов. Животным проводилось аналогичное лечение: норбактин 14-20 мг/кг/сутки orally 10 дней, этамзилат натрия 10-12 мг/кг внутримышечно 3 дня, дротаверин 2 мг/кг внутримышечно 7 дней, канефрон 14 дней, урологический сбор при сохранении пассажа мочи в течение 12 дней. Животные первой (контрольной) группы находились на домашнем рационе, а животным второй (опытной) проводили лечение на фоне диетического рациона "Urnary".

Анализ мочи показал, что при лечении собак на фоне домашнего рациона у 7 собак нормализация показателей pH происходит через 14 дней. Уровень протеинурии снизился до 1 г/л у 8 собак. У большинства животных в осадке мочи продолжали выявляться струвиты, почечный и плоский переходный эпителий, эритроциты. Лейкоцитурия регистрировалась у 9 собак в течение 14 дней.

У собак опытной группы, получавших диетический корм "Urnary" положительная динамика в клиническом состоянии установлена через 5 дней. Нормализация показателей мочи у животных данной группы произошла на 7 - 9 день: исчезла протеинурия, снизилось содержание организованных и неорганизованных осадков мочи.

Таким образом, использование диетических кормов в комплексе лечебных мероприятий способствует сокращению сроков лечения и предотвращает появление рецидивов.

3. ВЫВОДЫ

1. В условиях мегаполиса патологии почек у собак до 3 летнего возраста регистрируются у 26,8%, а в старшей возрастной группе у 34,5% животных.

2 Для собак с разной массой разработаны методы доступа для ультразвуко-графического исследования почек, позволяющие получить качественное изо-бражение и минимизировать влияние артефактов. У собак массой до 10 кг – со-стороны вентральной брюшной стенки, у собак от 10 до 25 кг и более дополни-тельный боковой доступ вентрально от поясничной мускулатуры.

3 При УЗИ выявлены очаговые и диффузные патологии почек. Очаговые патологии (кисты) зарегистрированы у 2,4% собак младшей возрастной группы 4% – в старшей возрастной группе (кисты и объемные образования) Диффуз-ные поражения выявлены у 92,9% животных младшей и 81,3% старшей групп

4 Ультрасонографическая картина острого инфильтративного процесса в паренхиме и синусе почки характеризуется снижением пиело-паренхиматозного индекса менее 0,14. При хроническом воспалении индекс повышается до 0,27-0,30

5 Воспалительные заболевания почек характеризуются ультрасонографиче-скими признаками (эхогенность, текстура, размер почек), данными общего ана-лиза мочи (протейнурия, бактериурия, лейкоцитурия, наличие эпителия, ци-линдров), и азотемией (уремией) по данным биохимического анализа крови

6 Проведение лечения на фоне кормления диетическими рационами “Uti-nary” способствует сокращению сроков лечения и профилактирует рецидивы пиелонефрита и инфекций нижних мочевыводящих путей

4. ПРАКТИЧЕСКИЕ ПРЕДЛОЖЕНИЯ

1. Метод ультрасонографии почек у собак рекомендован в составе ком-плексной диагностики как безопасный и эффективный для определения очаго-вых и диффузных патологий почек.

2. Рекомендуется внедрять в клиническую практику использование био-метрических параметров почки для более объективной оценки органа и четкого разграничения состояний нормы и патологии у собак с различной живой мас-сой

3 Материалы диссертации рекомендуется использовать при проведении занятий по курсу “Внутренние незаразные болезни” и “Болезни мелких домашних животных”

5. СПИСОК РАБОТ, ОПУБЛИКОВАННЫХ ПО ТЕМЕ ДИССЕРТАЦИИ

- 1 Кокотов, Ф.В. Возможности использования ультразвукового исследования для диагностики уролитиаза у собак и кошек / Ф.В. Кокотов // Сборник конференции “Молодые ученые в XXI веке” / ФГОУ ВПО Ижевская государственная сельскохозяйственная академия Т. 1 – Ижевск, 2004 – С.291-293
2. Кокотов, Ф.В. Ультрасонографическая диагностика поликистоза почек у кошек / Ф.В. Кокотов // Ветеринарная клиника – Екатеринбург ООО «Восточный дом», 2005. – С. 22-23
- 3 Кокотов, Ф.В. “Возможности УЗИ для исследования мочевыделительной системы мелких домашних животных” / Ф.В. Кокотов // Сборник ФГОУ ВПО УрГСХА – Екатеринбург, 2005 – С. 33-35.
- 4 Кокотов, Ф.В. Использование ультрасонографии при диагностике инфильтративных процессов в почках у собак / Ф.В. Кокотов // Сборник научно-практической конференции, посвященной 65-летию Уральской ГСХА «Наука и образование – аграрному производству» - Т.1 – Екатеринбург Уральское издательство, 2005 – С. 323-326
- 5 Кокотов, Ф.В. Ультрасонографические признаки возрастных изменений в почках у собак и их интерпретация / Ф.В. Кокотов // Ветеринарная медицина домашних животных сб. науч. тр., вып. 3 / Ассоциация практикующих ветеринарных врачей Татарстана, Казанская государственная академия ветеринарной медицины – Казань, 2006 – С. 62-63
- 6 Кокотов, Ф.В. Дифференциальная ультрасонографическая диагностика острых и хронических пиелонефритов у собак / Ф.В. Кокотов // Сборник конференции «Молодежь и наука» ФГОУ ВПО УрГСХА - Екатеринбург. Уральское издательство, 2006 - С. 44-46
7. Кокотов, Ф.В. Методология УЗИ почек у собак и ультразвуковая семиотика диффузных и очаговых патологий / Ф.В. Кокотов // Современные наукоемкие технологии – 2006 – №7. – С. 82-83
- 8 Кокотов, Ф.В. Методология УЗИ почек у собак и ультразвуковая семиотика диффузных и очаговых патологий / Ф.В. Кокотов // Вестник Саратовского государственного университета им. Н.И. Вавилова – Саратов 2007 - №1 – вып. 2 – С. 35-38

На правах рукописи

КОКОТОВ
Федор Валерьевич

**УЛЬТРАЗВУКОВАЯ ДИАГНОСТИКА
ЗАБОЛЕВАНИЙ ПОЧЕК У СОБАК**

16.00.01 – диагностика болезней и терапия животных

Автореферат
диссертации на соискание ученой степени
кандидата ветеринарных наук

Лицензия на издательскую деятельность ИД № 00069, выдана 10 09 99 г

Подписано в печать 10 10 2007 г

Бумага ВХИ Формат 60x84 1/16

Печать офсетная Усл Печ Л 1 Уч Изд Л 1,5 Тираж 100 экз
ООО «Уральское издательство», 620017, г Екатеринбург, а/я 822

e-mail uializdat@mail.ru

Отпечатано в ООО «ИРА УТК»
620075, г Екатеринбург, ул К Либкнехта, 42