

На правах рукописи

КОВАЛЕВА ЕКАТЕРИНА ВЯЧЕСЛАВОВНА

**МУЛЬТИПАРАМЕТРИЧЕСКОЕ УЛЬТРАЗВУКОВОЕ ИССЛЕДОВАНИЕ В
ДИАГНОСТИКЕ И ОЦЕНКЕ ЭФФЕКТИВНОСТИ ЛЕЧЕНИЯ ЛИМФОМ С
ПОРАЖЕНИЕМ ПЕРИФЕРИЧЕСКИХ ЛИМФАТИЧЕСКИХ УЗЛОВ**

14.01.12 – Онкология

14.01.13 – Лучевая диагностика, лучевая терапия

АВТОРЕФЕРАТ

диссертации на соискание ученой степени

кандидата медицинских наук

Москва – 2020

Работа выполнена в федеральном государственном бюджетном учреждении «Национальный медицинский исследовательский центр онкологии имени Н.Н. Блохина» Министерства здравоохранения Российской Федерации (директор – академик РАН, доктор медицинских наук, профессор Стилиди Иван Сократович).

Научные руководители:

доктор медицинских наук
доктор медицинских наук

Данзанова Татьяна Юрьевна
Зейналова Первин Айдын кызы

Официальные оппоненты:

Жестовская Светлана Ивановна, доктор медицинских наук, профессор, заведующая отделением ультразвуковой диагностики федерального государственного бюджетного учреждения «Поликлиника №1» Управления делами Президента Российской Федерации.

Бабичева Лали Галимовна, кандидат медицинских наук, доцент кафедры онкологии и паллиативной медицины федерального государственного бюджетного образовательного учреждения дополнительного профессионального образования «Российская медицинская академия непрерывного профессионального образования» Министерства здравоохранения Российской Федерации.

Ведущая организация:

Московский научно-исследовательский онкологический институт имени П.А. Герцена – филиал федерального государственного бюджетного учреждения «Национальный медицинский исследовательский радиологический центр» Министерства здравоохранения Российской Федерации.

Защита состоится «17» декабря 2020 года в 13-00 часов на заседании диссертационного совета Д 001.017.01 на базе ФГБУ «НМИЦ онкологии им. Н.Н. Блохина» Минздрава России по адресу: 115478, г. Москва, Каширское шоссе, д. 23.

С диссертацией можно ознакомиться в научной библиотеке ФГБУ «НМИЦ онкологии им. Н.Н. Блохина» Минздрава России по адресу: 115478, г. Москва, Каширское шоссе, д. 24 и на сайте www.ronc.ru.

Автореферат разослан «.....» 2020 года.

Ученый секретарь
диссертационного совета
доктор медицинских наук, профессор

Кадагидзе Заира Григорьевна

ОБЩАЯ ХАРАКТЕРИСТИКА РАБОТЫ

Актуальность темы исследования и степень ее разработанности

Лимфопролиферативные заболевания — морфологически неоднородная группа злокачественных опухолей, включающая лимфому Ходжкина (ЛХ) и неходжкинские лимфомы (НХЛ), характеризующаяся поражением лимфатических узлов (ЛУ) нескольких анатомических зон и экстралимфатическими (органными) поражениями (Хоружик, С.А. и др., 2012). Лимфомы составляют 4,8% в структуре онкологической заболеваемости России (Каприн, А.Д. и др., 2019). Заболеваемость лимфомами увеличивается во всем мире (Torre, L.A., 2015).

Обязательным этапом обследования пациента с подозрением на лимфопролиферативное заболевание является лучевая диагностика, которая представляет собой комплексное применение сразу нескольких методов исследования. Своевременная неинвазивная дифференциальная диагностика лимфопролиферативного поражения ЛУ с другими состояниями крайне важна для быстрого принятия решения о характере ведения пациента с данным симптомокомплексом (Ковалева, Е.В. и др., 2020).

Наиболее удобным в выявлении и первоначальной дифференциальной диагностике измененных поверхностных ЛУ является ультразвуковое исследование. Данный метод лучевой диагностики характеризуется доступностью, безопасностью и относительно низкой стоимостью. Создание новых ультразвуковых технологий, таких как эластография и ультразвуковое исследование с контрастным усилением (КУУЗИ), позволяет более детально изучить структуру пораженных периферических ЛУ с последующим предварительным определением причины возникновения лимфаденопатии.

Для решения проблем избыточного и недостаточного лечения злокачественных лимфом необходимы объективные методы ранней оценки и прогнозирования эффективности лечения. В данном аспекте общепринятыми методами лучевой диагностики являются РКТ с внутривенным контрастированием и ПЭТ/КТ с 18-фтордезоксиглюкозой (^{18}F -ФДГ). Однако,

вышепредставленные модальности обладают некоторыми недостатками, такими как высокая стоимость и неблагоприятное воздействие ионизирующего излучения. В связи с этим повторное исследование не может проводиться через короткий промежуток времени (Avivi, I. et al., 2013., Niu, X. et al., 2018., Querellou, S. et al., 2006). Ультразвуковая диагностика лишена данных недостатков.

В настоящее время в мире недостаточно изучены ультразвуковые дифференциально диагностические признаки измененных периферических ЛУ, основанные на результатах эластографии и КУУЗИ. Также, на данный момент существуют лишь единичные работы, посвященные изучению возможностей мультипараметрического ультразвукового исследования в оценке эффективности лечения больных лимфомами с поражением периферических ЛУ.

На базе ФГБУ «НМИЦ онкологии имени Н.Н. Блохина» Минздрава России создана большая выборка пациентов с лимфопролиферативными изменениями периферических ЛУ и сравнены все выявленные ультразвуковые признаки с аналогичными критериями, зафиксированными при метастатической и реактивной лимфаденопатии, а также оценена динамика данных параметров в ходе лечения больных лимфомами.

Таким образом, все вышеперечисленное обуславливает актуальность исследования и создает основу для ее выполнения.

Цель исследования

Повышение качества ультразвукового исследования за счет использования современных мультипараметрических технологий в диагностике и оценке эффективности лечения лимфопролиферативных заболеваний.

Задачи исследования

1. Изучить возможности ультразвуковой эластографии в дифференциальной диагностике периферических ЛУ с лимфопролиферативными, метастатическими и реактивными изменениями.

2. Оценить возможности использования ультразвукового контрастного усиления в диагностике больных лимфопролиферативными заболеваниями с поражением периферических ЛУ.

3. Сравнить информативность мультипараметрического ультразвукового исследования измененных периферических ЛУ с данными, полученными при РКИ, МРТ, ПЭТ/КТ.

4. Оценить возможности применения ультразвуковой эластографии и КУУЗИ в оценке эффективности лечения лимфопролиферативных заболеваний с поражением периферических ЛУ.

5. Определить информативность мультипараметрического ультразвукового исследования в оценке эффективности лечения лимфом с поражением периферических ЛУ.

Методы и методология исследования

Диссертационная работа основана на проспективном анализе диагностических данных 168 пациентов, находившихся на обследовании и лечении в ФГБУ «НМИЦ онкологии им. Н.Н. Блохина» Минздрава России с лимфопролиферативными, метастатическими и реактивными изменениями периферических ЛУ за период с 2018 по 2020 год. Пациенты разделены на три группы на основании предварительно проведенной гистологической верификации: первая группа (I группа) – 108 пациентов с лимфопролиферативными изменениями периферических ЛУ, вторая группа (II группа) – 30 пациентов с метастатическим поражением периферических ЛУ, третья группа (III группа) – 30 пациентов с реактивными изменениями периферических ЛУ. II и III группы являлись контрольными. Исследование осуществлялось на аппаратах Siemens Acuson S2000 и Philips Affiniti 70, с использованием высокочастотных линейных датчиков с частотой 5 - 12 МГц. Всем 168 пациентам выполнено мультипараметрическое ультразвуковое исследование периферических ЛУ, включающее В-режим, цветное и энергетическое доплеровское картирование, эластографию сдвиговой волной и компрессионную эластографию. При первичном обследовании КУУЗИ выполнялось 17 (15,7%) пациентам из I группы и 8 (26,7%) пациентам из II группы. Полученные результаты сравнивались с данными РКТ, ПЭТ/КТ, МРТ. Пациентам из III контрольной группы данные методы лучевой диагностики не

проводились. Среди 108 первично обследованных пациентов из I группы была оценена динамика у 93 (86,1%). КУУЗИ в динамике проводилось у 15 пациентов. Полученные результаты сравнивали с данными РКТ, ПЭТ/КТ, МРТ.

Статистическая обработка материала и расчеты показателей проведены с использованием компьютерной программы электронных таблиц «Microsoft Excel», статистических программ STATISTICA for Windows v.10. производителя StatSoft Inc. (США) и SPSS Statistics v.21 производителя IBM (США).

Научная новизна

Впервые на базе ФГБУ «НМИЦ онкологии им. Н.Н. Блохина» Минздрава России на большой группе пациентов успешно разработан комплекс критериев, позволяющий наиболее корректно охарактеризовать изменения в периферических ЛУ с использованием сочетанных ультразвуковых технологий. Впервые в России на большом клиническом материале изучены эластические свойства периферических ЛУ с лимфопролиферативными изменениями. Также впервые в России определена роль мультипараметрического ультразвукового исследования с учетом изменений эластических свойств и параметров КУУЗИ в оценке эффективности лекарственного лечения лимфом с поражением периферических ЛУ.

Теоретическая и практическая значимость

Диагностический алгоритм, разработанный на основании результатов проведенного исследования, позволяет повысить качество первичной и уточняющей диагностики лимфопролиферативных и метастатических изменений периферических ЛУ. Ультразвуковая эластография улучшает дифференциальную диагностику первичных лимфом с поражением периферических ЛУ и метастатического поражения у больных с онкологическим заболеванием в анамнезе. Мультипараметрическое ультразвуковое исследование с применением эластографии и КУУЗИ расширяет диагностические возможности метода и позволяет определить его место в оценке эффективности лечения лимфом с поражением периферических ЛУ. Результаты исследования актуальны для врачей ультразвуковой диагностики, онкологов, химиотерапевтов, хирургов.

Личный вклад

Автор лично провела анализ зарубежной и отечественной литературы по теме диссертации, принимала непосредственное участие в постановке целей, задач и разработке дизайна исследования. Автор самостоятельно осуществляла мультипараметрическое ультразвуковое исследование измененных периферических ЛУ у 168 пациентов, проходивших обследование и получавших лечение в ФГБУ «НМИЦ онкологии им. Н.Н. Блохина» Минздрава России, из которых 93 пациентам с лимфопролиферативными заболеваниями данный метод лучевой визуализации выполнялся повторно в качестве диагностического инструмента в оценке эффективности лечения. Проведенный автором статистический анализ полученных данных позволил в полном объеме оценить возможности мультипараметрического ультразвукового исследования в диагностике и оценке эффективности лечения лимфом с поражением периферических ЛУ.

Соответствие паспорту специальности

Научные положения диссертации соответствуют паспорту специальности 14.01.12 – Онкология, области исследований п.3 «Разработка и совершенствование программ скрининга и ранней диагностики» и паспорту специальности 14.01.13 – Лучевая диагностика, лучевая терапия, области исследований п. 1 «Лучевая диагностика: диагностика патологических состояний различных органов и систем человека путем формирования и изучения изображений в различных физических полях (электромагнитных, корпускулярных, ультразвуковых и др.).

Положения, выносимые на защиту

1. Периферические ЛУ с лимфопролиферативными изменениями более жесткие, чем ЛУ с реактивными изменениями, но эластичнее, чем ЛУ с метастатическим поражением.
2. Мультипараметрическое ультразвуковое исследование, включающее В-режим, доплеровское картирование, ультразвуковую эластографию и КУУЗИ,

позволяет достоверно провести дифференциальную диагностику между лимфопролиферативными, метастатическими и реактивными изменениями периферических ЛУ с чувствительностью 95,4%, специфичностью 91,7% и точностью 94,0%.

3. В процессе специфической химиотерапии при положительной динамике поверхностные ЛУ с лимфопролиферативным поражением имеют тенденцию к восстановлению своей первоначальной неизменной формы и структуры, в виде уменьшения жесткости и снижения степени кровоснабжения, которое отображается в изменениях количественных параметров КУУЗИ.

Внедрение результатов исследования

Полученные результаты внедрены в клиническую практику отделения ультразвуковой диагностики НИИ Клинической и экспериментальной радиологии и отделения химиотерапии гемобластозов отдела гематологии и трансплантации костного мозга ФГБУ «НМИЦ онкологии им. Н.Н. Блохина» Минздрава России. Основные материалы диссертации представлены и обсуждены на XXII Научно-практической конференции «Редкие наблюдения и ошибки инструментальной диагностики» (Москва, 2018 г.); II Всероссийском научно-образовательном конгрессе с международным участием «Онкорadiология, лучевая диагностика и терапия» (Москва, 2019 г.); IV Научно-образовательной конференции «Медицинская визуализация в многопрофильном стационаре. Акцент на неинвазивные методы диагностики» (Москва, 2019 г.); XIII Всероссийском национальном конгрессе лучевых диагностов и терапевтов «Радиология – 2019» (Москва, 2019 г.); VIII Съезде Российской ассоциации специалистов ультразвуковой диагностики в медицине (РАСУДМ) с международным участием (Москва, 2019 г.).

Апробация

Апробация диссертации состоялась 03 июля 2020 г. с участием лабораторий и отделений ФГБУ «НМИЦ онкологии им. Н.Н. Блохина» Минздрава России.

Публикации

По материалам диссертации опубликованы 6 научных статей в журналах, рекомендованных перечнем ВАК при Минобрнауки России.

Объем и структура диссертации

Диссертационная работа состоит из введения, обзора литературы, главы «Материалы и методы исследования», двух глав с результатами собственного исследования, заключения, выводов и практических рекомендаций. Завершает работу список литературы, содержащий 122 источника: 36 – отечественных и 86 – зарубежных авторов. Объем работы составляет 160 листов машинописного текста и содержит 36 рисунков, 51 таблицу.

СОДЕРЖАНИЕ ДИССЕРТАЦИОННОЙ РАБОТЫ

Материалы и методы исследования

Настоящая работа основана на проспективном анализе диагностических данных 168 больных с лимфопролиферативными, метастатическими и реактивными изменениями периферических ЛУ, проходивших обследование и получавших лечение в ФГБУ «Национальный медицинский исследовательский центр онкологии им. Н.Н. Блохина» Минздрава России с 2018 по 2020 гг. У всех пациентов диагноз был подтвержден гистологически на основании патологоанатомического и иммуногистохимического исследований. При контрольном обследовании 93 пациентов с лимфопролиферативными изменениями периферических ЛУ после нескольких циклов химиотерапии (ХТ) все ультразвуковые находки сопоставлялись с данными официально рекомендованных для оценки эффективности лечения лучевых методов исследования.

Пациенты разделены на 3 группы: первая группа (I группа) – 108 пациентов с лимфопролиферативными изменениями периферических ЛУ, вторая группа (II группа) – 30 пациентов с метастатическим поражением периферических ЛУ, третья группа (III группа) – 30 пациентов с реактивными изменениями периферических ЛУ. II и III группы являлись контрольными.

В исследование включены 88 (52,4%) пациентов мужского пола и 80 (47,6%) - женского. Возраст пациентов варьировал от 18 лет до 71 года (средний возраст $39,6 \pm 14,1$ лет).

В I группу включены 72 (66,7%) больных лимфомой Ходжкина (ЛХ) и 36 (33,3%) больных неходжкинской лимфомой (НХЛ). У 97,2% (n=70) больных выявлена классическая ЛХ. Наиболее часто встречающимся гистологическим типом классической ЛХ оказался нодулярный склероз, который был выявлен у 57 (81,4%) больных. НХЛ включала следующие нозологические формы: диффузная В-крупноклеточная лимфома (n=14, 38,9%); В-клеточная лимфома из малых лимфоцитов (n=4, 11,1%); фолликулярная лимфома (n=7, 19,4%); лимфома Беркитта (n=3, 8,3%); Т-клеточная лимфома (n=2, 5,6%); лимфома из клеток мантии (n=5, 13,9%); лимфобластная лимфома (n=1, 2,8%).

II группа включала пациентов с метастазами в поверхностных ЛУ, исходящие из эпителиальных опухолей, соответствующим следующим гистологическим видам (рисунок 4): аденокарцинома – у 16 больных (53,3%); плоскоклеточный рак – у 11 больных (36,7%); мелкоклеточный рак – у трех больных (10,0%).

Всем 168 пациентам выполнено мультипараметрическое ультразвуковое исследование периферических ЛУ, включающее В-режим, цветное и энергетическое доплеровское картирование, эластографию сдвиговой волной и компрессионную эластографию. При первичном обследовании КУУЗИ выполнялось 17 (15,7%) пациентам из I группы и 8 (26,7%) пациентам из II группы. Результаты, полученные при мультипараметрическом ультразвуковом исследовании у 89 пациентов из I и у 19 пациентов из II группы, сравнивались с данными 56 РКТ, 75 ПЭТ/КТ, 14 МРТ. Пациентам из III контрольной группы данные методы лучевой диагностики не проводились. У 93 (86,1%) больных из 108 первично обследованных пациентов из I группы была осуществлена оценка эффективности лечения после двух/трех циклов ХТ с помощью мультипараметрического ультразвукового исследования. КУУЗИ в динамике

оценивалось у 15 пациентов. Полученные результаты сравнивали с данными 21 РКТ, 70 ПЭТ/КТ, 2 МРТ.

Методики ультразвукового исследования

Мультипараметрическое ультразвуковое исследование периферических ЛУ (подчелюстных, шейных, надключичных, подмышечных, паховых и бедренных) выполнено на ультразвуковых аппаратах Siemens Acuson S2000 и Philips Affiniti 70, с использованием высокочастотных линейных датчиков от 5 МГц до 12 МГц. На первом этапе всем пациентам осуществлялось ультразвуковое исследование периферических ЛУ в В-режиме. Полученные серошкальные изображения анализировались с учетом следующих ультразвуковых признаков: количество ЛУ в контрольной зоне, расположение, форма, контуры, структура. Цветовое и/или энергетическое (ЦДК/ЭДК) доплеровское картирование демонстрировало характер и степень кровоснабжения исследуемого ЛУ. Ультразвуковая эластография проводилась на ультразвуковом аппарате Siemens Acuson S2000, оснащенным технологией Acoustic Force Radiation Impulse (ARFI - эластография сдвиговой волной) и eSie Touch (компрессионная эластография). Полученные при помощи компрессионной эластографии цветные эластограммы оценивались по четырехступенчатой классификации качественных характеристик, предложенной Furukawa M.K. и соавторами в 2007 года (Furukawa, M.K. et al., 2013). Технология ARFI была представлена приложениями Virtual Touch™ Tissue Imaging (VTI) и Virtual Touch™ Tissue Quantification (VTQ). Методика VTI представляет собой процесс получения качественного серошкального изображения относительной жесткости исследуемых структур путем измерения смещений структур ткани под воздействием акустического (толчкового) импульса, генерируемого ультразвуковым датчиком. Для оценки полученных эластограммы применялась шестиступенчатая классификация, предложенная Zhang F. et al. (2017). VTQ – режим, позволяющий определить скорость сдвиговой волны (в м/с) в измененном поверхностном ЛУ. КУУЗИ проводилось на ультразвуковом аппарате Philips Affiniti 70. Качественный анализ КУУЗИ включал оценку интенсивности контрастирования по отношению к окружающим тканям и характера накопления

контрастного препарата во всех фазах. Для объективизации полученных данных проводилось построение кривой интенсивность-время. В нашем исследовании оценивались следующие параметры ТИС: time to peak (ТТР) - время до максимальной концентрации контраста в очаге; пик интенсивности (PI) – сигнал от микропузырьков в момент их максимальной концентрации в очаге; площадь под кривой (AUC).

Другие методы лучевой диагностики

Такие методы лучевой диагностики, как ПЭТ/КТ, РКТ и МРТ применяются с целью определения распространенности злокачественного процесса, для стадирования лимфопролиферативного заболевания, а также для оценки эффективности лечения.

РЕЗУЛЬТАТЫ ИССЛЕДОВАНИЯ

Мультипараметрическое ультразвуковое исследование в дифференциальной диагностике лимфопролиферативных, метастатических и реактивных изменений периферических лимфатических узлов

При ультразвуковом исследовании измененных периферических ЛУ в В-режиме и при ЦДК/ЭДК выявлено, что для лимфопролиферативного процесса характерна множественность поражения периферических ЛУ (n=59, 54,6%) с преимущественным вовлечением надключичных областей (n=60, 55,6%). Также ЛУ при лимфомах обладают округлой (n=22, 20,4%) или неправильной формой (n=75, 69,4%) с диффузным линейным усилением кровотока (n=51, 47,2%). Метастазы выявлялись в зонах регионарного лимфоотока от первичной опухоли. Преимущественное поражение подмышечной области в 33,4 % случаев (n=10) наблюдалось за счет преобладания в исследуемой группе больных раком молочной железы. Для периферических ЛУ с метастатической трансформацией также характерна округлая (n=6, 20,0%) и неправильная (n=17, 55,7%) формы. При метастазах сосудистые структуры ЛУ приобретают хаотичное расположение и разнокалиберность вследствие неоангиогенеза (n=26, 86,7%). При злокачественной трансформации как при лимфомах, так при метастатическом

поражении, отмечается нарушение дифференцировки коркового и мозгового вещества измененного ЛУ. При реактивной лимфаденопатии характерна овальная форма ЛУ (n=26, 86,7%) с преимущественным расположением в подчелюстных (n=10, 33,3%) и паховых (n=9, 30,0%) зонах, что связано с близостью зон хронического воспаления. При доплеровском картировании в ЛУ с воспалительными изменениями выявляется несколько сосудистых структур (не более трех) в области ворот ЛУ (n=23, 76,7%), которые не меняют свою радиальную направленность.

Всем 168 пациентам была проведена компрессионная эластография. Полученные цветные эластограммы оценивались на основании четырехступенчатой классификации, предложенной Furukawa М.К. и соавторами в 2007 году (Furukawa, М.К. et al., 2013). Результаты компрессионной эластографии изображены на рисунке 1.

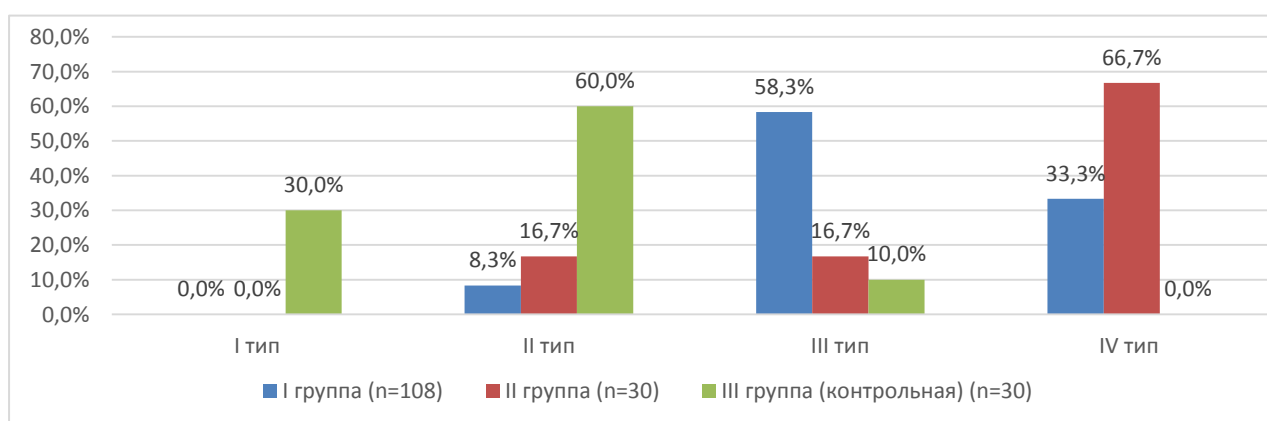


Рисунок 1 – Распределение пациентов из исследуемых групп в зависимости от частоты встречаемости эластотипов согласно классификации Furukawa М.К. et al. (2013)

Для реактивной лимфаденопатии были характерны I и II типы эластографической картины с преобладанием мягкой структуры в 90,0% случаев (n=27). У больных лимфомами чаще определялся III тип эластографической картины (n=63, 58,3%). Самыми жесткими ЛУ с IV типом эластографической картины оказались ЛУ с метастатической трансформацией, выявленные у 20 (66,7%) больных из данной группы. При сравнении эластографических картин

между пациентами с ЛХ и НХЛ были выявлены достоверные различия по частоте встречаемости II и IV эластотипов. II тип эластографической картины встречался у 2 (2,8%) из 72 пациентов с ЛХ и у 7 (19,4%) из 36 пациентов с НХЛ ($p=0,006$). IV эластотип выявлен у 29 пациентов (40,3%) с ЛХ и у 7 (19,4%) пациентов с НХЛ ($p=0,024$), что свидетельствует о более жесткой структуре ЛУ с лимфогранулематозом.

На первом этапе эластографии сдвиговой волной всем пациентам проводилась количественная оценка жесткости измененного ЛУ. Средние, минимальные и максимальные показатели скорости сдвиговой волны в I, II и III группах представлены в таблице 1.

Таблица 1 – Средние, минимальные и максимальные показатели скорости сдвиговой волны в I, II и III группах

Значения скорости сдвиговой волны	I группа (n=108)	II группа (n=30)	III группа (контрольная) (n=30)
Средняя скорость сдвиговой волны, м/с	2,616±0,684	2,809±0,654	1,704±0,223*+
Минимальная скорость сдвиговой волны, м/с	1,980±0,557	2,214±0,367*	1,414±0,209*+
Максимальная скорость сдвиговой волны, м/с	3,351±0,987	3,478±1,226	2,027±0,261*+

Примечание: *достоверные различия по сравнению с I группой, $p<0,05$
+достоверные различия по сравнению со II группой, $p<0,05$

Из таблицы 1 видно, что среднее и максимальное значения скорости сдвиговой волны в ЛУ с воспалительными изменениями достоверно ниже таковых у пациентов с лимфомой и метастазами ($p=0,0000001$ во всех случаях). Различия в минимальных значениях скорости сдвиговой волны оказались статистически значимыми между всеми тремя группами: между I и II группами $p=0,032$; между I и III группами $p=0,0000001$; между II и III группами $p=0,0000001$. Таким образом, согласно полученным данным, самой эластичной структурой обладали ЛУ с реактивными изменениями, а самой жесткой – ЛУ с метастазами эпителиальных опухолей.

Для определения порогового значения скорости сдвиговой волны при дифференциальной диагностике лимфопролиферативных и реактивных изменений мы провели анализ ROC-кривых. Наиболее высокие показатели чувствительности (88,9%) и специфичности (100%) были выявлены при ассоциированном пороговом значении средней скорости сдвиговой волны 2,05 м/с. (Рисунок 2).

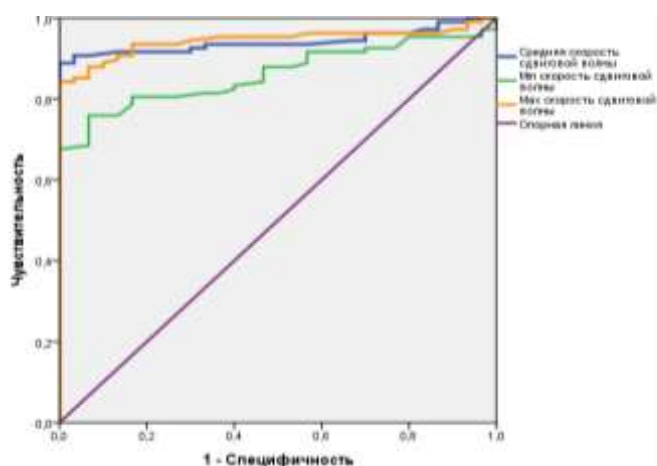


Рисунок 2 – ROC-кривая информативности ультразвуковой эластографии в режиме VTQ в дифференциальной диагностике лимфопролиферативных и реактивных изменений поверхностных ЛУ

Для определения порогового значения минимальной скорости сдвиговой волны и его информативности в дифференциальной диагностике лимфом и метастазов была построена ROC-кривая. Характеристики ROC-кривой для диагностики метастазов в поверхностных ЛУ: площадь под кривой – 0,666, $p=0,005$. Точка отсечения минимального значения скорости сдвиговой волны составила 2,00 м/с с чувствительностью 70,0%, специфичностью 59,3%. Значения минимальной скорости сдвиговой волны выше выявленного порогового значения свидетельствовали об увеличении вероятности метастатического поражения поверхностных ЛУ.

На втором этапе эластографии сдвиговой волной всем пациентам проводилась качественная оценка жесткости измененного ЛУ с помощью шестиступенчатой классификации, предложенной Zhang F.et al. (2017). Полученные результаты представлены на рисунке 3.

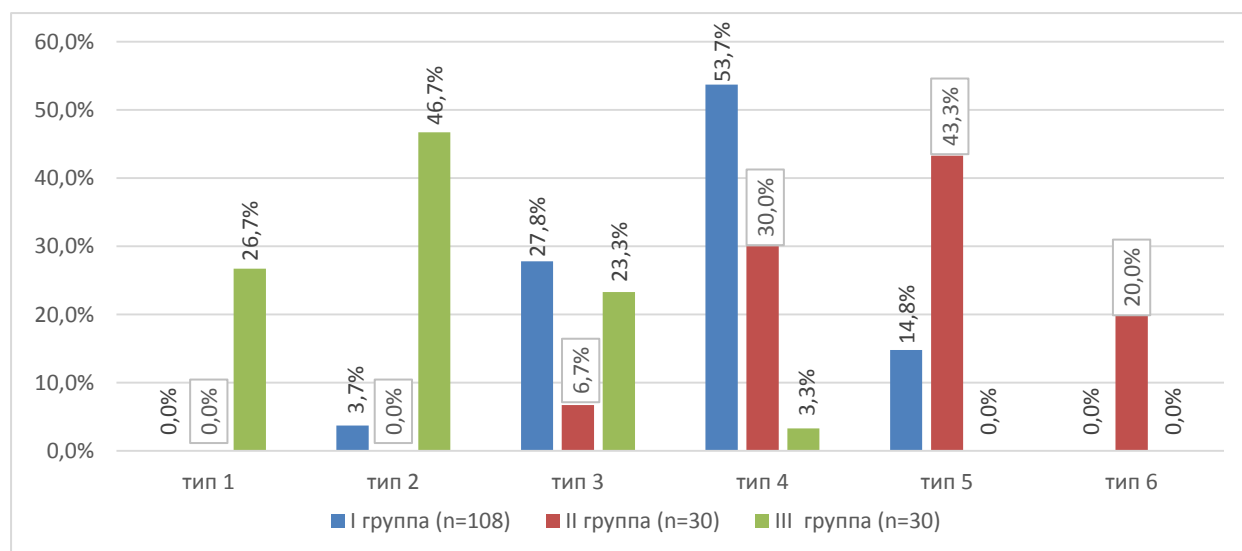


Рисунок 3 – Распределение пациентов из исследуемых групп в зависимости от частоты встречаемости серошальных эластотипов VTI согласно классификации Zhang F.et al. (2017)

Мы получили различия эластотипов между всеми исследуемыми группами с высокими значениями индекса достоверности. Самая жесткая структура была выявлена при метастатической лимфаденопатии (5-6 эластотип в 63,3% случаев). Лимфомы обладали промежуточной степенью жесткости (3-4 эластотип в 81,5% случаев). Наиболее низкими показателями эластичности обладали ЛУ с реактивными изменениями (1-2 эластотип в 72,4% случаев). Полученные данные позволяют более точно проводить дифференциальную диагностику между лимфопролиферативными, метастатическими и реактивными изменениями.

В режиме VTI с помощью специализированного инструмента «Area Ratio» (соотношение площадей) нами был определен контур исследуемого поверхностного ЛУ в В-режиме и на его серошальной эластограмме, с последующим получением числового значения, соответствующего отношению площади ЛУ в В-режиме к его площади на эластограмме. Определены средние значения параметра «Area Ratio» для измененных ЛУ у пациентов I и II групп, которые составили $1,031 \pm 0,197$ и $0,851 \pm 0,15$, соответственно ($p=0,000009$). Для определения критического значения параметра «Area Ratio» с целью дифференциальной диагностики лимфом и метастазов мы провели анализ ROC-кривой. Пороговое значение параметра «Area Ratio» оказалось равным 0,901,

выше которого вероятность лимфопролиферативного поражения измененного поверхностного ЛУ увеличивалась. Чувствительность, специфичность составили 80,6%, 70,0% соответственно; площадь под кривой – 0,793 ($p=0,0001$).

КУУЗИ выполнено 17 пациентам с лимфопролиферативными изменениями периферических ЛУ и восьми пациентам с метастатическими изменениями. На первом этапе проводилась качественная характеристика интенсивности и характера контрастирования измененного периферического ЛУ. Гипоконтрастирование в артериальной фазе все же более характерно для лимфопролиферативного поражения периферических ЛУ ($n=14$, 82,4%). Также у 11 пациентов (64,7%) с лимфопролиферативной лимфаденопатией выявлено диффузное гомогенное контрастирование по всему объему измененного ЛУ. Было выявлено, что у всех больных ЛХ регистрировалось гипоконтрастирование. Различные варианты контрастирования при метастатической трансформации объясняются разнокалиберностью неопластических сосудов.

Для объективизации полученных данных мы построили кривые интенсивность-время и сравнили средние значения ее основных параметров между I и II группами (Таблица 2).

Таблица 2 – Средние значения параметров кривых интенсивность-время у пациентов I и II групп

Количественные параметры КУУЗИ	I группа (n=17)	II группа (n=8)	p
Параметр ТТР, с	28,284±12,994	19,110±4,159	0,066
Пик интенсивности (PI), дБ	9,615±5,579	11,973±8,065	0,402
Площадь под кривой (AUC), дБ/с	405,697±356,775	343,985±142,377	0,644

Исходя из данных, представленных в таблице 2, можно сделать вывод, что параметр ТТР имеет тенденцию к увеличению у больных лимфопролиферативными заболеваниями (рисунок 4).

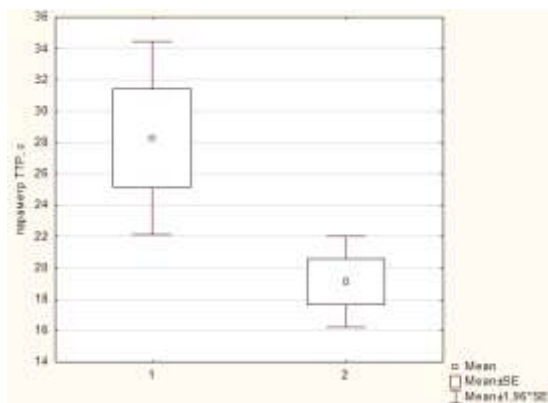


Рисунок 4 – Распределение параметра ТТР у пациентов с лимфопролиферативным (1) и метастатическим (2) поражением периферических ЛУ

Использование КУУЗИ в выявлении лимфопролиферативных и метастатических изменений периферических ЛУ послужит дополнительным диагностическим инструментом в дифференциации данных нозологий.

Диагностические возможности мультипараметрического УЗ – исследования в диагностике лимфопролиферативных изменений периферических ЛУ обладает высокими показателями чувствительности, специфичности и точности (95,4%, 91,7% и 94,0% соответственно), наравне с другими методами лучевой диагностики: для РКТ - чувствительность 93,0%, специфичность 100,0%, точность 94,6%; для ПЭТ/КТ - чувствительность 97,3%, специфичность 100,0%, точность 97,3%; для МРТ - чувствительность 87,5%, специфичность 100,0%, точность 92,9%. Из этого следует то, что применение всех ультразвуковых методик рекомендуется для предварительной дифференциальной диагностики поверхностных лимфаденопатий на первом этапе обследования пациента.

Оценка возможностей мультипараметрического ультразвукового исследования в оценке эффективности лечения лимфом с поражением периферических лимфатических узлов

Динамика показателей мультипараметрического ультразвукового исследования и других методов лучевой диагностики с целью определения промежуточного ответа на ХТ оценена у 93 (86,1%) из 108 пациентов с

лимфомами. Контроль за лечением был проведен у 67 (93,1%) пациентов с ЛХ и у 26 (72,2%) пациентов с НХЛ. На основании клинических и лучевых методов диагностики был оценен промежуточный эффект от лечения. Положительная динамика от проводимого лечения наблюдалась у 92 (98,9%) больных, из которых стабилизация отмечалась у 32 %, частичная ремиссия – у 50%, полная ремиссия у 17%.

В процессе ХТ отмечено достоверное уменьшение количества множественных ЛУ в контрольной зоне ($p=0,00001$) за счет увеличения доли единичных ЛУ ($p=0,0002$) и групп менее пяти ЛУ ($p=0,004$). Также в ходе лечения выявлено достоверное сокращение размеров ЛУ в контрольных зонах ($p=0,0000001$), увеличение частоты встречаемости отдельно расположенных измененных ЛУ ($p=0,014$) за счет исчезновения конгломератов ЛУ ($p=0,0015$), изменение конфигурации ЛУ с тенденцией к возвращению в первоначальную неизмененную форму.

После второго/третьего цикла ХТ было отмечено достоверное снижение числа пациентов с гиперваскулярными ЛУ ($p=0,00001$) и ЛУ с диффузным ($p=0,00001$) и центральным ($p=0,038$) характером кровотока. Положительный прогноз при доплеровском картировании предсказывался за счет снижения степени васкуляризации ЛУ вплоть до полного исчезновения.

При компрессионной эластографии после нескольких циклов лекарственного лечения превалировал III эластотип жестко-неоднородной структуры ЛУ также, как и до ХТ. Однако, было отмечено незначительное увеличение числа пациентов, у которых выявлено снижение жесткости структуры ЛУ в виде увеличения частоты встречаемости I и II эластотипов.

При оценке динамики скорости сдвиговой волной в процессе ХТ выявлено достоверное снижение средних, минимальных и максимальных показателей. Наиболее статистически значимые изменения зафиксированы при оценке средних и максимальных значений скорости сдвиговой волны ($p=0,000017$ и $p=0,0000001$ соответственно). Так максимальный показатель скорости сдвиговой волны снизился с 3,3 м/с до 2,6 м/с.

В режиме VTГ на первом этапе проводилась качественная оценка полученных серошкальных эластограмм измененных ЛУ при лимфомах до лечения и в ходе ХТ с применением ранее описанной шестиступенчатой классификации, предложенной Zhang F. et al. (2017). Полученные результаты представлены в таблице 3.

Таблица 3 – Распределение больных лимфомой в зависимости от частоты встречаемости серошкальных эластотипов VTГ, согласно классификации Zhang F. et al. до лечения и в процессе ХТ

Типы серошкальных эластограмм при исследовании в режиме VTГ	До лечения		В процессе ХТ		p
	абс.	%	абс.	%	
тип 1	0	0,0	2	2,2	
тип 2	4	4,3	17	18,3*	0,002
тип 3	22	23,7	48	51,6*	0,0001
тип 4	52	55,9	20	21,5*	0,00001
тип 5	15	16,1	4	4,3*	0,007
тип 6	0	0,0	0	0	
ЛУ не определяются	-	-	2	2,2	

Примечание: *достоверные различия по сравнению с состоянием до лечения, $p < 0,05$.

При качественной эластографии сдвиговой волной отмечалось статистически значимое снижение частоты встречаемости четвертого и пятого эластотипов (с 72% до 25,8% случаев) за счёт достоверного уменьшения количества жестких зон в измененных ЛУ.

Динамика качественных и количественных параметров КУУЗИ оценена у 15 (16,1%) из 93 пациентов, получавших лечение в формате ХТ.

При оценке эффективности лечения с помощью КУУЗИ стало чаще выявляться диффузное гомогенное гипоконтрастирование: до лечения – в 80,0% случаев ($n=12$), в процессе ХТ - в 100,0% случаев ($n=15$). Положительный эффект от лечения характеризовался уменьшением васкуляризации ЛУ, что подтверждалось снижением пика контрастирования с 8,5 дБ до 4,3 дБ ($p=0,0005$) и

увеличением времени до максимальной концентрации контраста с 26,9 секунд до 35,6 секунд ($p=0,049$).

Мультипараметрическое ультразвуковое исследование с учетом всех методик продемонстрировало высокие значения показателей информативности в оценке эффективности лечения больных лимфопролиферативными заболеваниями с поражением периферических лимфатических узлов (Таблица 4).

Таблица 4 - Информативность ультразвуковых методик и их совокупности в промежуточной оценке эффективности лечения лимфом с поражением периферических ЛУ в сравнении с «золотыми стандартами» лучевой диагностики (ПЭТ/КТ, РКТ или МРТ)

Показатели информативности	Метод			
	Компрессионная эластография	Эластография сдвиговой волной в режиме VTQ	Эластография сдвиговой волной в режиме VTI	Ультразвуковая эластография с учетом всех методик
Чувствительность, %	89,1	92,4	91,3	98,9
Специфичность, %	100,0	100,0	0	100,0
Точность, %	89,2	92,5	90,0	98,9
ПЦПР*, %	100,0	100,0	98,8	100,0
ПЦОР**, %	9,1	12,5	0	50,0

Примечание: *ПЦПР – прогностическая ценность положительного результата;
**ПЦОР – прогностическая ценность отрицательного результата.

Исходя из данных, представленных в таблице 6, можно сделать вывод, что, мультипараметрическое ультразвуковое исследование с включением ультразвуковой эластографии позволяет детально оценить степень лечебного воздействия той или иной схемы лекарственного лечения на пораженные поверхностные ЛУ при лимфомах. Ультразвуковое исследование возможно применять даже после одного цикла ХТ в связи с тем, что оно является неинвазивным и недорогостоящим методом лучевой диагностики, не обладающим ионизирующим излучением. Следовательно, такое частое

использование эластографии в процессе лечения способствует более тщательной оценке эффективности подобранной схемы ХТ.

ВЫВОДЫ

1. Определены эластографические признаки, характерные для периферических ЛУ с лимфопролиферативными, метастатическими и реактивными изменениями. При компрессионной эластографии: при лимфомах в 58,3% случаев определяется III тип эластограммы; при метастазах – IV тип эластограммы; при реактивных изменениях – II тип эластограммы (60,0%). При использовании эластографии сдвиговой волной выявлено пороговое значение минимальной скорости сдвиговой волны – 2,00 м/с с чувствительностью 70,0%, специфичностью 59,3%, точностью 61,6%. При сравнении параметра «Area Ratio» между лимфомами и метастазами были выявлены достоверные различия ($p=0,000009$). Пороговое значение параметра «Area Ratio» оказалось равным 0,901, выше которого вероятность лимфопролиферативного поражения измененного поверхностного ЛУ увеличивалась, с чувствительностью 80,6%, специфичностью 70,0% и точностью 78,8%.

2. При количественном анализе КУУЗИ при лимфомах отмечается более высокое значение параметра ТТР ($28,284 \pm 12,994$ с), чем при метастазах ($19,110 \pm 4,159$ с), что свидетельствует о неоангиогенезе в ЛУ с метастатическими изменениями.

3. Информативность мультипараметрического ультразвукового исследования не уступает другим методам лучевой визуализации в постановке диагноза «лимфопролиферативное заболевание». Показатели информативности: для мультипараметрического ультразвукового исследования – чувствительность 95,4%, специфичность 91,7%, точность 94,0%; для РКТ - чувствительность 93,0%, специфичность 100,0%, точность 94,6%; для ПЭТ/КТ - чувствительность 97,3%, специфичность 100,0%, точность 97,3%; для МРТ - чувствительность 87,5%, специфичность 100,0%, точность 92,9%.

4. При оценке качественных и количественных параметров ультразвуковой эластографии периферических ЛУ с лимфопролиферативными

изменениями в процессе ХТ при положительной динамике отмечается снижение жесткости ЛУ. При КУУЗИ выявлено достоверное увеличение параметра TTR с $26,9 \pm 11,7$ с до $35,6 \pm 12,8$ с ($p = 0,0496$) и достоверное снижение параметра PI с $8,5 \pm 4,9$ дБ до $4,3 \pm 2,8$ дБ ($p = 0,00047$).

5. Мультипараметрическое ультразвуковое исследование сопоставимо с другими методами лучевой диагностики в оценке эффективности лечения лимфом с поражением периферических ЛУ. Ультразвуковая эластография в сочетании с В-режимом является высокоинформативной методикой оценки эффективности лечения лимфом с чувствительностью 98,9%, специфичностью 100,0% и точностью 98,9%.

ПРАКТИЧЕСКИЕ РЕКОМЕНДАЦИИ

1. При ультразвуковом исследовании поверхностных ЛУ необходимо проводить осмотр всех периферических зон. При выявлении множества измененных периферических ЛУ более чем в одной периферической зоне, а также при поражении поверхностных ЛУ в симметричных анатомических областях, следует предположить лимфопролиферативное заболевание.

2. Для получения достоверных данных при проведении ультразвуковой эластографии необходимо выбрать контрольный измененный поверхностный ЛУ, расположенный на расстоянии не менее 1,0 см от сосудистых структур.

3. При оценке эффективности лечения с использованием мультипараметрического ультразвукового исследования для контроля следует выбирать обследованный до лечения пораженный ЛУ.

4. Параметр «Area ratio» следует применять для дифференциальной диагностики лимфопролиферативного и метастатического поражения периферических ЛУ. Также данный параметр позволит оценить степень опухолевой инвазии перинодулярных тканей.

СПИСОК РАБОТ ОПУБЛИКОВАННЫХ ПО ТЕМЕ ДИССЕРТАЦИИ

1. Ковалева, Е.В. Мультипараметрическая ультразвуковая диагностика измененных лимфатических узлов при первично-множественных злокачественных опухолях, включающих рак молочной железы и лимфому / Е.В. Ковалева, Т.Ю. Данзанова, Г.Т. Синюкова и др. // Злокачественные опухоли. – 2018. – Т.8. – № 4. – С. 37-44.

2. Ковалева, Е.В. Успешный опыт применения ультразвуковой эластографии в подходе к предварительной промежуточной оценке эффективности лечения больных лимфомой Ходжкина / Е.В. Ковалева, Т.Ю. Данзанова, Г.Т. Синюкова и др. // Онкогематология. – 2019. – Т. 14. – № 4. – С. 40-46.

3. Ковалева, Е.В. Современное состояние диагностики и оценки эффективности лечения лимфом с поражением периферических лимфатических узлов / Е.В. Ковалева, Т.Ю. Данзанова, Г.Т. Синюкова и др. // Ультразвуковая и функциональная диагностика. – 2019. – № 4. – С. 70-90.

4. Ковалева, Е.В. Оценка возможностей точечной ультразвуковой эластографии в дифференциальной диагностике лимфопролиферативных и реактивных изменений поверхностных лимфатических узлов / Е.В. Ковалева, Т.Ю. Данзанова, Г.Т. Синюкова и др. // Онкогематология. – 2020. – Т. 15. – № 1. – С. 59-64.

5. Колядина, И.В. Современный взгляд на вопросы диагностики и верификации поражения аксиллярных лимфатических узлов при раннем раке молочной железы / И.В. Колядина, Т.Ю. Данзанова, С.В. Хохлова и др. // Современная онкология. – 2020. – Т. 22. – № 1. – С. 46-52.

6. Ковалева, Е.В. Успешный опыт применения ультразвуковой эластографии в дифференциальной диагностике измененных периферических лимфатических узлов при лимфоме и метастазах солидных опухолей / Е.В. Ковалева, Т.Ю. Данзанова, Г.Т. Синюкова и др. // Онкогематология. – 2020. – Т. 15. – № 2. – С. 42-48.