

На правах рукописи

Першина Екатерина Сергеевна

**Диагностика ишемии и постишемических изменений
миокарда с помощью компьютерной томографии сердца**

14.01.13 – Лучевая диагностика, лучевая терапия

АВТОРЕФЕРАТ

диссертации на соискание ученой степени

кандидата медицинских наук

Москва - 2019

Работа выполнена на кафедре многопрофильной клинической подготовки факультета фундаментальной медицины ФГБОУ ВО «Московский государственный университет имени М.В. Ломоносова»

Научный руководитель:

доктор медицинских наук, профессор **Синицын Валентин Евгеньевич**

Официальные оппоненты:

доктор медицинских наук **Вишнякова Мария Валентиновна**, ГУЗМ МО «Московский областной научно-исследовательский клинический институт им. М. Ф. Владимирского», рентгенологическое отделение, заведующая отделением

доктор медицинских наук **Железняк Игорь Сергеевич**, ФГБВОУ ВО "Военно-медицинская академия имени С.М.Кирова» Министерства обороны Российской Федерации, кафедра рентгенологии и радиологии с курсом ультразвуковой диагностики, начальник кафедры

Ведущая организация:

Федеральное государственное бюджетное учреждение «Национальный медицинский исследовательский центр имени В.А.Алмазова» Министерства здравоохранения Российской Федерации

Защита диссертации состоится «24 » июня 2019 г. в 13.00 часов на заседании диссертационного совета Д 208.081.01. на базе ФГБУ «Российский научный центр рентгенорадиологии» Министерства здравоохранения Российской Федерации (117997, ГСП-7, г. Москва, ул. Профсоюзная, д. 86.

С диссертацией можно ознакомиться в библиотеке ФГБУ «РНЦРР» Министерства здравоохранения Российской Федерации (117997, ГСП-7, г. Москва, ул. Профсоюзная, д. 86. и на сайте: www.rncrr.ru

Автореферат разослан «___» мая 2019 г

Ученый секретарь диссертационного совета
доктор медицинских наук, профессор

Цаллагова З.С.

ОБЩАЯ ХАРАКТЕРИСТИКА РАБОТЫ

Актуальность исследования

По данным Всемирной Организации Здравоохранения сердечно-сосудистые заболевания (ССЗ) являются главной причиной смерти во всем мире, поэтому проблема их диагностики является крайне актуальной (Чазов Е.И. 2008, Lloyd-Jones D и соавт., 2009).

Неотъемлемым этапом ведения пациентов с ишемической болезнью сердца (ИБС) является анализ состояния коронарных артерий, обнаружение их стенозов и окклюзий. В настоящее время «золотым» стандартом выявления и определения динамической значимости стенозов коронарных артерий является инвазивная коронарная ангиография (КАГ) с инвазивным измерением фракционного резерва коронарного кровотока (ФРК). В литературе имеются сведения о принципах неинвазивной оценки гемодинамической значимости стенозов на основе измерения ФРК по данным компьютерной томографии (ФРККТ), которое позволяет оценить этот важный параметр на основании данных КТ, выполненной в артериальную фазу без дополнительного введения вазодилататоров и без увеличения лучевой нагрузки на пациента - в сравнении со стандартной КАГ (Leipsic J и соавт., 2014). Результаты недавних исследований (Min JK и др., 2012, Nørgaard BL и соавт., 2014) продемонстрировали высокую эффективность выявления гемодинамически значимого стеноза при помощи ФРККТ в сравнении с инвазивным измерением ФРК. Однако, эта проблема пока еще недостаточно изучена в мировой практике, а в отечественной литературе публикации, посвященные данному вопросу, отсутствуют, что и послужило посылком для выполнения данного исследования.

Еще одним важным направлением в обследовании пациентов с предполагаемой или имеющейся ИБС является диагностика постишемических рубцовых изменений после перенесенного инфаркта миокарда (ИМ). В настоящее время МРТ с отсроченным контрастированием с использованием контрастного препарата на основе гадолиния является методом выбора при диагностике постишемических изменений миокарда (Синицын В.Е., Стукалова О.В. и соавт., 1996, Усов В. Ю. и соавт., 2013). Однако, появляется все больше исследований, демонстрирующих, что КТ сердца, выполненная в ангиографическую (КТА) и отсроченную фазы контрастирования, также может быть использована для диагностики рубцовых поражений миокарда, но при этом пространственное разрешение и возможность дифференцировки неизмененного миокарда и рубца при

стандартной моноэнергетической КТ остается всё же ниже, чем при МРТ (Gerber BL и соавт., 2006). С появлением двухэнергетической компьютерной томографии (ДЭКТ) возможности применения КТ для оценки состояния миокарда расширились. ДЭКТ позволяет оценить кровоснабжение миокарда на основе построения йодных карт, позволяющих увидеть распределение йодсодержащего контрастного вещества в миокарде при его первом прохождении в артериальную фазу или при отсроченном контрастировании. Было показано, что ДЭКТ способствует лучшей визуализации дефектов контрастирования или участков накопления контрастного препарата в сравнении с моноэнергетической КТ, а ее результаты хорошо сопоставимы с данными МРТ сердца с отсроченным контрастированием (Kang DK и соавт., 2010).

Таким образом, изучение возможностей КТ сердца и коронарных артерий как метода, позволяющего за одно исследование оценить у пациентов с ИБС степень поражения коронарных артерий, гемодинамическую значимость выявленных стенозов, а также состояние миокарда, является актуальным и востребованным в клинической практике.

Цель исследования

Цель исследования: определение значения и оптимизация современных методик КТ сердца в диагностике состояния коронарного русла, ишемических и постинфарктных изменений миокарда.

Для достижения этой цели были поставлены следующие **задачи исследования:**

- 1) Проведение сравнительной оценки диагностической точности измерения фракционного резерва кровотока по данным КТ при пограничных стенозах коронарных артерий с результатами инвазивного измерения фракционного резерва кровотока.
- 2) Оценка возможности выявления рубцовых изменений миокарда при двухэнергетической компьютерной томографии в отсроченную фазу контрастирования в сравнении с отсроченным контрастированием при МРТ.
- 3) Изучение возможностей моноэнергетической КТ-ангиографии и двухэнергетической КТ в отсроченную фазу контрастирования в выявлении рубцовых изменений миокарда в сравнении с отсроченным контрастированием при МРТ.
- 4) Сравнение результатов двухэнергетической КТ-ангиографии и двухэнергетической КТ в отсроченную фазу контрастирования в выявлении

рубцовых изменений миокарда при сопоставлении с данными МРТ в отсроченную фазу контрастирования.

5) Оценка возможности выявления рубцовых изменений миокарда с помощью построения спектральных кривых при двухэнергетической КТ.

Научная новизна исследования

Были впервые оценены возможности и рассчитана эффективность ФРККТ в диагностике гемодинамически значимых стенозов коронарных артерий на амбулаторно-поликлиническом этапе. При этом было показано, что внедрение ФРККТ в клиническую практику может заменить инвазивное измерение ФРК в определении дальнейшей тактики ведения пациентов с пограничными стенозами коронарных артерий.

Оценены результаты применения ДЭКТ в отсроченную фазу контрастирования для определения постишемических рубцовых изменений миокарда, что позволило рассматривать данный метод вместо МРТ с отсроченным контрастированием.

Проведена оценка эффективности применения КТА и ДЭКТА миокарда для выявления постишемических изменений миокарда как альтернативных методам ДЭКТ и МРТ в отсроченную фазу контрастирования.

Предложен метод оценки рубцового поражения миокарда с помощью построения спектральных кривых при ДЭКТ.

В совокупности, результаты проведенного исследования позволяют считать КТ сердца наиболее информативной методикой для как поликлинической, так и госпитальной диагностики и последующей оценки коронарного русла и диагностики ИБС. КТ сердца позволяет обеспечить в одном исследовании получение всего комплекса данных, характеризующих как коронарные, так и миокардиальные компоненты патогенеза ИБС.

Практическая значимость полученных результатов

Показана диагностическая ценность метода ФРККТ в выявлении гемодинамически значимых стенозов.

Разработан комплекс методов постобработки изображений при ДЭКТ для максимально эффективной оценки постишемических изменений миокарда.

Предложен метод оценки рубцового поражения миокарда с помощью построения спектральных кривых при ДЭКТ.

Предложенные нововведения позволяют использовать КТ сердца, уже начиная с амбулаторного звена, в качестве наиболее информативного и практически важного метода для комплексной морфологической и функциональной оценки состояния коронарного русла и миокарда в диагностике ИБС.

Основные положения, выносимые на защиту:

КТА с последующей постобработкой изображений на основе биофизической модели «коронарное русло – миокард» обеспечивает определение ФРККТ, не уступающее прямому инвазивному, и является на сегодня уникальным методом измерения этого важнейшего для клинических решений параметра.

Метод двухэнергетической КТ не уступает МРТ с отсроченным контрастированием в выявлении рубцовых изменений миокарда. Диагностическая точность метода КТ сердца в выявлении рубцовых изменений миокарда значительно увеличивается при использовании протокола с включением двухэнергетической КТ в отсроченную фазу контрастирования.

Метод КТ сердца с контрастированием позволяет полностью охарактеризовать состояние как коронарного русла, так и сердечной мышцы в ходе однократного исследования и может использоваться в амбулаторных кардиологических учреждениях и подразделениях.

Внедрение результатов в работу

Результаты выполненного научного исследования внедрены в клиническую практику ФГАУ «Лечебно-реабилитационный центр» Минздрава России, ГКБ №1 им Н.И. Пирогова. Основные положения диссертации используются в учебном процессе на курсе лучевой диагностики ФФМ МГУ.

Апробация диссертационного исследования

Основные положения диссертации доложены на конференции ROPR 2015 года, конгрессе Европейского общества рентгенологов (ESR) 2015, 2016 и 2017 годов.

Апробация работы состоялась 1 октября 2018 года на заседании кафедры лучевой диагностики ФФМ ФГБОУ ВО «Московский государственный университет имени М.В. Ломоносова».

Публикации

По теме диссертации опубликовано семь печатных работ, из них две статьи в рецензируемых российских журналах, рекомендуемых ВАК. Опубликовано тезисы пяти докладов, которые изданы в материалах научных конференций и конгрессов (Конгресс РОПР 2015г, Конгрессе Европейского общества рентгенологов (ESR) 2015, 2016 и 2017 годов).

Объем и структура диссертации

Диссертация изложена на 134 страницах машинописного текста, состоит из введения, 3 глав, заключения, выводов, практических рекомендаций и списка литературы.

Работа иллюстрирована 16 таблицами и 47 рисунками. Список литературы включает 152 источника, из них 10 отечественных и 142 зарубежных автора.

СОДЕРЖАНИЕ РАБОТЫ

Характеристика материала и методов исследования

В исследование включены данные обследования 69 пациентов, разделенных на 2 клинические группы.

В первую группу включено 16 человек с ИБС и 40-75% стенозами коронарных артерий, выявленными при КТА, которым также проводилась неинвазивная оценка ФРК и инвазивное измерение ФРК в процессе КАГ. Вторая группа состояла из 53 пациентов со стенозирующим атеросклерозом коронарных артерий и подтвержденным инфарктом миокарда левого желудочка (ЛЖ) в анамнезе, которым проводилась моно- и двухэнергетическая КТ в различные фазы сканирования, а также МРТ с отсроченным контрастированием гадолинием.

У этих пациентов использовали различные протоколы сканирования при КТ, в зависимости от которых пациенты были разделены на две подгруппы. Подгруппу 2а составили 24 пациента, у которых оценивались возможности моноэнергетической КТА, выполненной в раннюю артериальную фазу для выявления рубцов миокарда при сравнении с двухэнергетической КТ, выполненной в отсроченную фазу

контрастирования. В подгруппу 2б были включены 29 пациентов, у которых изучались возможности двухэнергетической КТА (ДЭКТА), выполненной в раннюю артериальную фазу для выявления рубцов миокарда при сравнении с двухэнергетической КТ, выполненной в отсроченную фазу контрастирования.

Всем пациентам второй группы проводилась МРТ с контрастированием гадолинием в качестве референсного метода.

Пациентам группы 1 осуществлялась проспективная КТА при использовании двухэнергетического однострубочного 64-срезового томографа (Discovery CT 750 HD, GEHealthcare, USA) в моноэнергетическом режиме с внутривенным введением 80-100 мл контрастного препарата с концентрацией 350-370 мг йода/мл со скоростью 4-5 мл/с. При оценке степени стеноза коронарных артерий анализ полученных изображений выполнялся на аксиальных срезах (2D); в постпроцессинговой обработке использовались реконструкции МПР и VRT. При наличии стенозов 40-75% данные КТА отправлялись по Интернету на обработку в центральную лабораторию по вычислению ФРК (HeartFlow). Значение ФРК также измерялось инвазивно с использованием консоли Volcano S5 (Volcano Corporation, США) и внутрисосудистых проводников (0,014") с датчиками для измерения интракоронарного давления BrightWire II и PrimeWire (Volcano Corporation, США). Сравнение ФРК и ФРККТ было проведено в 19 артериях. Средний интервал между выполнением КТА и КАГ составил 14 дней ($1-23 \pm 14,7$ дней).

Корреляция данных ФРК и ФРККТ была оценена при помощи коэффициента Спирмана. По результатам исследования пациентов 1-й группы было выполнено построение кривых чувствительности и специфичности для ФРККТ (ROC-анализ), данные инвазивного измерения ФРК принимались как референсные значения. Средняя разность измерений и пределы согласованности были оценены с помощью анализа Блэнда-Алтмана. Характеристики теста (чувствительность, специфичность, диагностическая точность) для ФРККТ, а также для КТА и КАГ, были оценены в сравнении с инвазивным измерением ФРК в качестве «золотого стандарта».

Пациентам группы 2 проводилась проспективная КТА по вышеуказанному протоколу в моно- и двухэнергетическом режиме. Сканирование в отсроченную фазу осуществлялось на 7-8 минуте после ангиографической фазы при дополнительном введении 30 мл контрастного препарата со скоростью 0,5 мл/мин в двухэнергетическом режиме. Все

пациенты группы 2 после КТ-исследования были направлены на МРТ с внутривенным контрастированием (МР-томограф Avanta, Siemens 1,5 T, Германия). Стандартный протокол исследования включал кино-последовательности и отсроченные последовательности с ориентациями срезов по короткой оси, в четырехкамерной и двухкамерной плоскостях с толщиной среза 6 мм на 15-20 минуте после введения контрастного препарата (Гадовист, 0,1 ммоль/кг, Байер-Шейринг Фарма, Германия). Общий протокол исследования пациентов с постишемическими рубцовыми изменениями миокарда ЛЖ (группа 2, подгруппы 2а, 2б) представлен на рисунке 1.

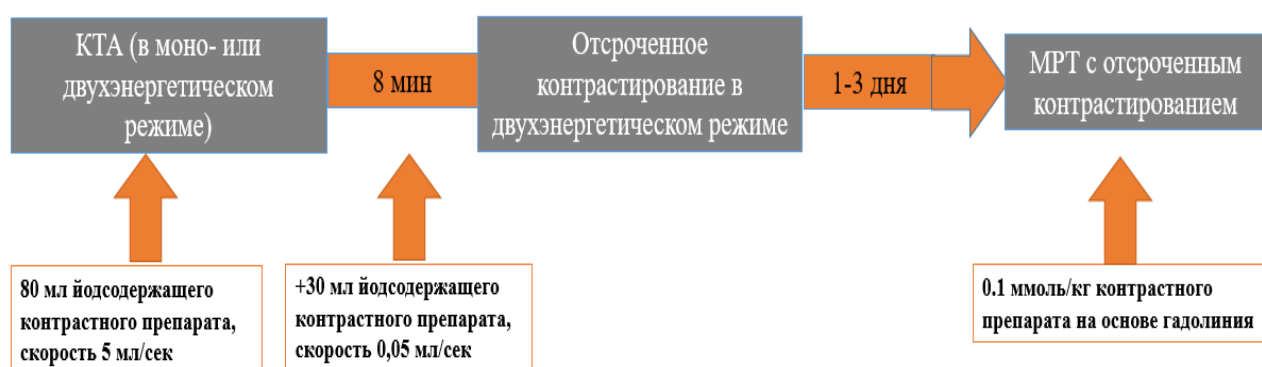


Рисунок 1. Протокол исследования пациентов с постишемическими рубцовыми изменениями миокарда ЛЖ (группа 2, подгруппы 2а, 2б)

Оценка степени стеноза коронарных артерий при моно- и двухэнергетической КТА (ДЭКТА) также выполнялась на аксиальных срезах (2D); в постпроцессинговой обработке использовались реконструкции МПР и VRT.

Анализ данных моноэнергетической КТА, ДЭКТА и ДЭКТ в отсроченную фазу контрастирования при оценке миокарда выполнялся на аксиальных срезах (2D); при обработке данных использовались МПР-реконструкции с толщиной среза 6 мм. При оценке данных ДЭКТА и ДЭКТ в отсроченную фазу контрастирования использовались йодные карты, отражающие количественное распределение йода в миокарде. КТ-изображения были визуально оценены посегментно с использованием 17-сегментной модели миокарда ЛЖ в соответствии с рекомендациями American Heart Association на предмет наличия дефектов перфузии и отсроченного контрастирования миокарда. Анализ выполнялся двумя независимыми исследователями.

Данные КТ сравнивались с результатами МРТ с контрастированием с использованием четырехбалльной шкалы трансмуральности поражения миокарда ЛЖ, шкалы оценки качества изображений и путем количественной оценки соотношения «контраст-шум» между нормальным миокардом и рубцом.

Кроме этого, для данных ДЭКТ было проведено сравнение спектральных кривых для нормального и рубцово-измененного миокарда, полученных при обработке серии множественных виртуальных монохромных изображений при различных моноэнергетических значениях тока на трубке.

У пациентов групп 2а, 2б был проведен посегментный сравнительный анализ показателей чувствительности, специфичности, диагностической точности по данным моно- и двухэнергетической КТА, отсроченной ДЭКТ и результатов МРТ с контрастированием - как референсного метода. Корреляция данных по числу рубцово-измененных сегментов и степени трансмуральности поражения для изображений в артериальную, отсроченную фазы ДЭКТ и отсроченных последовательностей МРТ была вычислена с помощью коэффициента корреляции Спирмана. Статистическая значимость различий соотношения наклонов спектральных кривых распределения йода в неизменном и рубцово-измененном миокарде для артериальной и отсроченной фаз ДЭКТ, а также средних значения баллов визуальной оценки качества изображений в артериальную и отсроченную фазы была оценена с помощью U- теста Манна-Уитни.

Результаты собственных исследований

Для расчета ФРК были использованы данные 16 пациентов (19 артерий).

Всем пациентам с рассчитанным ФРК КТ в течение 30 дней от момента сканирования проводились КАГ и инвазивное определение ФРК.

Степень стенозов коронарных артерий по данным КАГ и КТА в исследуемой группе пациентов составляла 40-75%. При инвазивном измерении ФРК значимые стенозы были выявлены в 10 (53%) случаях, при ФРККТ - в 11 (58%) случаях. Для оценки чувствительности и специфичности ФРККТ был выполнен ROC- анализ. Значение площади под кривой AUC (IC 95%) составила 0,91 при использовании рекомендованного порогового значения ФРК (как индикатора ишемии) $\leq 0,8$. При рассмотрении порогового значения ФРК для значимости стеноза $\leq 0,75$ –

пограничное значение для улучшения прогноза при выполнении коронарных интервенций по литературным данным - площадь под кривой AUC (IC 95%) составила 0,83 (рисунок 2).

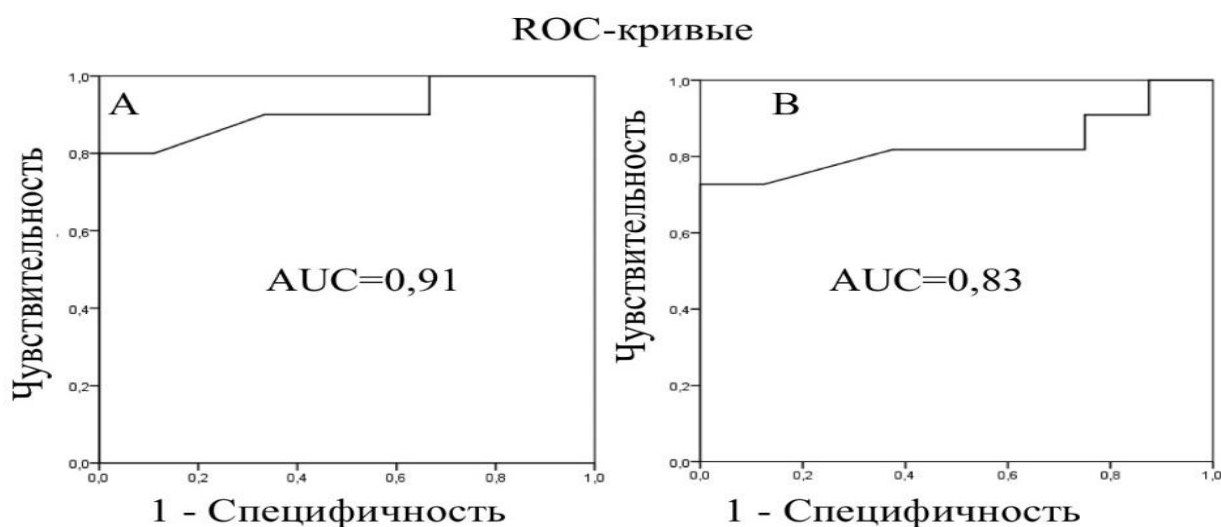


Рисунок 2. Кривые чувствительности и специфичности для ФРККТ в сравнении с инвазивным ФРК. А. Для порогового значения $\text{ФРК} \leq 0,8$. В. Для порогового значения $\text{ФРК} \leq 0,75$

Диагностическая точность, чувствительность, специфичность для ФРККТ составила 84,2%, 90,0% и 77,8%, соответственно. Корреляция между данными инвазивного измерения ФРК и ФРККТ составила 0,68 ($p < 0,001$) с незначительной средней разностью измерений и узкими пределами согласованности (рисунок 3). Определялась тенденция переоценки значимости стеноза при ФРККТ в сравнении с инвазивным измерением ФРК.

Приведенные данные показывают, что ФРККТ может использоваться как альтернативный инвазивному измерению ФРК в качестве метода оценки гемодинамической значимости стеноза коронарных артерий при определении тактики ведения пациентов с пограничными стенозами коронарных артерий.

При анализе данных КАГ чувствительность, специфичность и диагностическая точность в определении значимости стеноза при сравнении с результатами инвазивного измерения ФРК составили 90,0%, 50,2%, 68,3%, соответственно.

При анализе данных КТА чувствительность, специфичность и диагностическая точность в определении значимости стеноза при сравнении

с результатами инвазивного измерения ФРК составили 93%, 47,2% и 67,3%, соответственно.

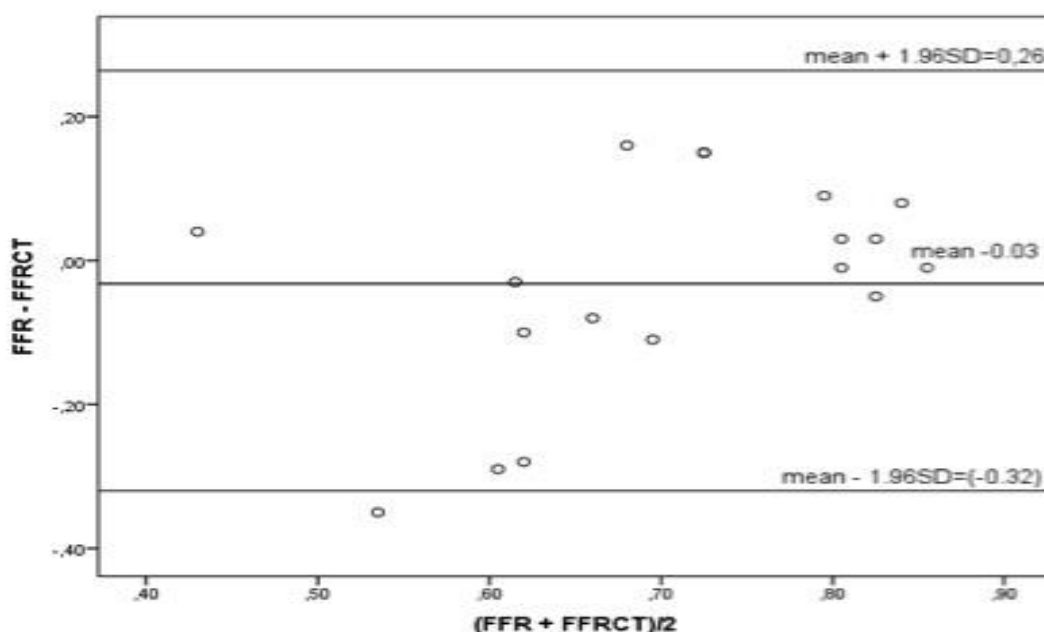


Рисунок 3. Анализ Блэнда-Альтмана для инвазивно измеренного ФРК и ФРККТ (по сосудам)

Из приведенных данных следует, что ФРККТ имеет более высокую специфичность в выявлении гемодинамической значимости стенозов коронарных артерий в сравнении с КТА и КАГ.

При оценке возможности применения методики отсроченного контрастирования при двухэнергетической КТ для выявления рубцовых изменений миокарда методика МРТ с отсроченным контрастированием использовалась как референтный метод. При анализе данных МРТ с отсроченным контрастированием в группе 2 определялись следующие признаки рубцовых изменений миокарда: отсроченное контрастирование миокарда, ремоделирование (истончение) миокарда, аневризма левого желудочка, жировая метаплазия, пристеночные тромбы, нарушение локальной сократимости (гипокинез, акинез, дискинез) миокарда левого желудочка.

Всем обследованным пациентам в группах 2а и 2б была выполнена ДЭКТ в отсроченную фазу по описанному выше протоколу. При этом исследовании были выявлены следующие признаки рубцовых изменений

миокарда: отсроченное накопление контрастного препарата в миокарде ЛЖ, ремоделирование (истончение) миокарда, аневризма левого желудочка, жировая метаплазия и пристеночные тромбы. Оценка нарушений локальной сократимости, в отличие от МРТ, не была возможна, так как исследования проводились в режиме проспективной кардиосинхронизации. Сопоставление изменений при МРТ и ДЭКТ в отсроченную фазу представлены в таблице 1.

Таблица 1. Характеристика рубцовых изменений миокарда.

	КТ-признаки (количество сегментов миокарда, %)	МР-признаки (количество сегментов миокарда, %)
Отсроченное контрастирование	22	24
Ремоделирование миокарда	5	5
Аневризма левого желудочка	3	3
Жировая метаплазия	1	-
Пристеночные тромбы	4	4
Нарушения локальной сократимости	-	22

Интраклассовый коэффициент корреляции между двумя исследователями в определении сегментов миокарда ЛЖ с накоплением контрастного препарата при ДЭКТ в отсроченную фазу составил $r=0,953$ ($p<0,0001$).

Была проведена оценка степени поражения коронарных артерий по данным моно- и двухэнергетической КТА. Гемодинамически значимые стенозы ($>75\%$) и окклюзии коронарных артерий, кровоснабжающих рубцово-измененные сегменты миокарда, были выявлены у 30 пациентов. В 13% случаев (7 пациентов) были выявлены значимые стенозы артерий, кровоснабжающих неизмененные сегменты миокарда. Однако, у 12 пациентов (23% случаев), несмотря на наличие рубцово-измененных сегментов миокарда, кровоснабжающие эти сегменты артерии были изменены незначимо (стенозы менее 50%). В этих случаях, наиболее вероятно, имело место тромботическое событие на бляшке со спонтанным

тромболизисом. Возможность такого типа поражения демонстрирует необходимость комплексной оценки коронарного русла и структуры миокарда у пациентов с ИБС.

Таким образом, метод КТ позволил определить как изменения коронарных артерий (наличие атеросклеротического поражения и степень значимости стенозов коронарных артерий), так и состояние миокарда в зоне их кровоснабжения (наличие рубцовых постишемических изменений как трансмуральных, так и субэндокардиальных). При этом результаты КТ исследования достоверно коррелировали с данными «золотого» стандарта визуализации структуры миокарда - МРТ с отсроченным контрастированием.

Коэффициент корреляции Спирмана в определении пораженных сегментов миокарда ЛЖ между ДЭКТ в отсроченную фазу и МРТ составил $r=0,88$ ($p < 0,05$)

При этом чувствительность, специфичность, диагностическая точность ДЭКТ при отсроченном контрастировании в выявлении постишемического рубцового поражения миокарда - при сравнении с МРТ - составили 79,5%, 97,8% и 91,2% соответственно.

Необходимо отметить, что при посегментном сопоставлении данных ДЭКТ с отсроченным контрастированием и МРТ была отмечена недооценка степени трансмуральности поражения миокарда при использовании первого метода (рисунок 4). Так, медиана трансмуральности поражения по четырехбалльной шкале в отсроченную фазу при ДЭКТ с отсроченным контрастированием составила 2 [1-4] балла, а при МРТ 3 [1-4] балла.

Моноэнергетическая КТА и ДЭКТ с отсроченным контрастированием были выполнены пациентам группы 2а (24 пациента, проанализированы 408 сегментов). Признаками рубцовых постишемических изменений миокарда при моноэнергетической КТА являлись: дефекты контрастирования миокарда, ремоделирование (истончение) миокарда, аневризма левого желудочка, жировая метаплазия и пристеночные тромбы. В данной подгруппе пациентов при проведении ДЭКТ с отсроченным контрастированием были выявлены следующие признаки рубцового поражения миокарда: участки накопления контрастного вещества, ремоделирование миокарда, формирование аневризмы, пристеночные тромбы, жировая дистрофия миокарда. В качестве «золотого» стандарта для

оценки постишемических изменений миокарда использовалась МРТ с отсроченным контрастированием.

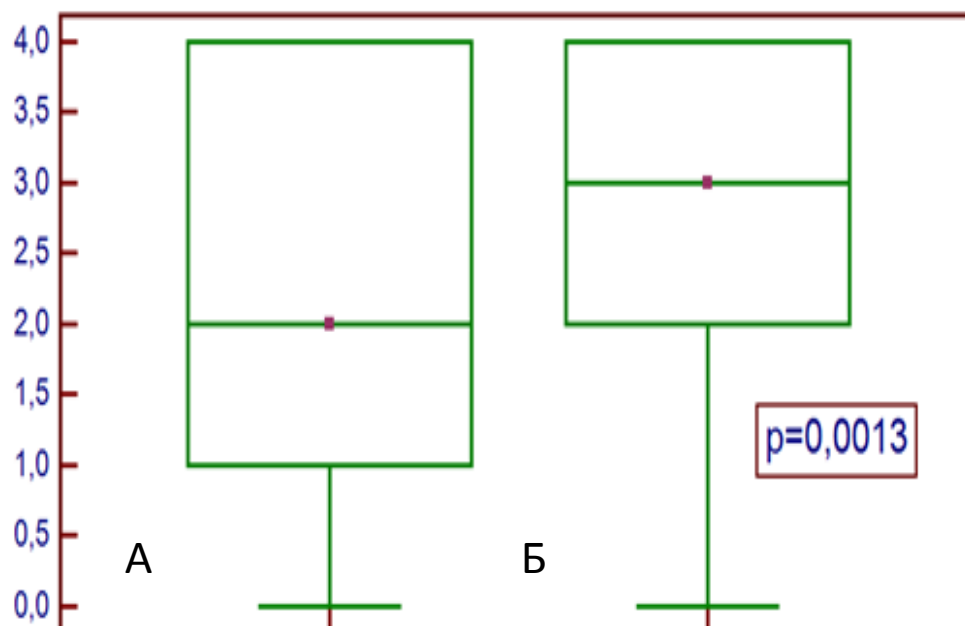


Рисунок 4. Сравнение среднего балла трансмуральности поражения миокарда (тест Манна-Уитни); А-отсроченное контрастирование при МРТ, Б - отсроченное контрастирование при ДЭКТ. По оси ординат – балл трансмуральности.

ДЭКТ в отсроченную фазу контрастирования и моноэнергетическая КТА выполнялись двумя независимыми исследователями с опытом работы 3 и 5 лет. Интраклассовый коэффициент корреляции между двумя исследователями в определении пораженных сегментов миокарда ЛЖ составил $r=0,848$ для моноэнергетической КТА и $r=0,984$ для ДЭКТ с отсроченным контрастированием, соответственно ($p<0,0001$).

Коэффициент корреляции Спирмана в определении пораженных сегментов миокарда ЛЖ и степени трансмуральности между моноэнергетической КТА и МРТ составил $r=0,82$, между ДЭКТ в отсроченную фазу и МРТ $r=0,87$ ($p<0,05$).

Моноэнергетическая КТА и ДЭКТ в отсроченную фазу имели высокую чувствительность, специфичность и диагностическую точность при сравнении с отсроченными последовательностями МРТ (таблица 2).

Однако, приведенные в таблице данные показывают, что диагностическая точность ДЭКТ в отсроченную фазу оказалась выше, чем у моноэнергетической КТА в выявлении рубцовых изменений миокарда в

сравнении с МРТ в отсроченную фазу как «золотым» стандартом.

Таблица 2. Сопоставление диагностических возможностей моноэнергетической КТА и ДЭКТ

	Чувствительность	Специфичность	Диагностическая точность
Моноэнергетическая КТА	70,7%,	96,0%	87,7%,
ДЭКТ в отсроченную фазу	74,2%,	97,8%,	90%

При использовании протокола МСКТ сердца, включающего в себя как моноэнергетическую КТА, так и ДЭКТ в отсроченную фазу, показатели чувствительности, специфичности и диагностической точности оказались выше, чем для каждого метода в отдельности, и составили 86,9%, 98,5%, 94,9%, соответственно.

Приведенные данные свидетельствуют о том, что ДЭКТ с отсроченным контрастированием, несмотря на высокую диагностическую точность моноэнергетической КТА, не следует исключать из протокола сканирования, так как это может снизить диагностическую ценность метода КТ в выявлении рубцовых изменений миокарда.

Дополнительно были проанализированы качество изображения и соотношение «контраст-шум» (CNR) для ДЭКТ в отсроченную фазу и моноэнергетической КТА. Качество изображения было достоверно выше при использовании ДЭКТ в отсроченную фазу по сравнению с моноэнергетической КТА (таблица 3).

Таблица 3. Сравнительная оценка качества изображений моноэнергетической КТА и ДЭКТ

	Моноэнергетическая КТА	ДЭКТ в отсроченную фазу	p
Средний балл качества изображений	2 [1-4]	3 [2-4]	0,0007
CNR	123±6%	274%±29%	0,0008

ДЭКТА и ДЭКТ с отсроченным контрастированием были выполнены 29 пациентам группы 2Б (493 коронарных сегмента).

Величина оптимального моноэнергетического уровня симулированного напряжения тока на трубке, когда контрастность рубца и неизмененного миокарда была наивысшей, как для ДЭКТА, так и для отсроченного контрастирования при ДЭКТ, составила $70,2 (\pm 2,4)$ KeV.

ДЭКТА и ДЭКТ в отсроченную фазу контрастирования выполнялись двумя независимыми исследователями. Интраклассовый коэффициент корреляции между двумя исследователями в определении пораженных сегментов миокарда ЛЖ для ДЭКТА и ДЭКТ в отсроченную фазу составили $r=0,859$ и $r=0,996$, соответственно ($p<0,0001$).

Коэффициент корреляции Спирмана в определении пораженных сегментов миокарда ЛЖ между ДЭКТА и МРТ составил $r=0,84$, между ДЭКТ в отсроченную фазу и МРТ $r=0,867$ ($p<0,05$).

Как видно из таблицы 4, оба метода как ДЭКТА, так и ДЭКТ в отсроченную фазу, в группе 2б имели высокую чувствительность, специфичность и диагностическую точность - при сравнении с отсроченными последовательностями МРТ.

Таблица 4. Сопоставление диагностических возможностей ДЭКТА и ДЭКТ в отсроченную фазу контрастирования миокарда

	Чувствительность	Специфичность	Диагностическая точность
ДЭКТА	90,5%,	95,3%	91,9%,
ДЭКТ в отсроченную фазу	85,6%,	97,9%,	93,8%

Чувствительность, специфичность, диагностическая точность МСКТ сердца при использовании протокола, включающего как ДЭКТА, так и ДЭКТ в отсроченную фазу, оказались выше, чем при ДЭКТА без анализа данных ДЭКТ, выполненной при отсроченном контрастировании. Они составили 92,3%, 98,7%, 96,3%, соответственно.

На следующем этапе исследования были построены спектральные кривые для различных моноэнергетических величин тока на трубке для ДЭКТА и ДЭКТ в отсроченную фазу. Была обнаружена статистически значимая разница показателей наклонов спектральных кривых нормального и рубцово-измененного миокарда как для ДЭКТА ($p<0,0001$), так и для ДЭКТ в отсроченную фазу контрастирования ($p<0,0001$), таблица 5.

При сравнении значений соотношений наклонов спектральных кривых между неизмененным и рубцово-измененным миокардом для ДЭКТА и ДЭКТ статистически значимой разницы значений выявлено не было ($p=0,32$), таблица 6.

Как видно из таблиц 5, 6, наклоны спектральных кривых при двухэнергетической КТ значимо отличались для рубца и неизмененного миокарда, что позволяет применять спектральный анализ для диагностики постишемических изменений сердца.

Таблица 5. Сравнение показателей наклонов спектральных кривых нормального и рубцово-измененного миокарда у пациентов с рубцовыми изменениями миокарда при ДЭКТА и ДЭКТ в отсроченную фазу.

	Среднее значение наклона спектральной кривой (нормальный миокард)	SD	Среднее значение наклона спектральной кривой (рубец)	SD	p
ДЭКТА	1,73	0,82	4,03	0,97	<0,0001
ДЭКТ в отсроченную фазу	4,05	0,9	2,02	0,9	<0,0001

Таблица 6. Сравнение средних соотношений наклонов спектральных кривых у пациентов с рубцовыми изменениями миокарда при ДЭКТА и ДЭКТ в отсроченную фазу.

	Среднее соотношение наклонов спектральных кривых	SD	p
ДЭКТА	0,44	0,21	0,32
ДЭКТ в отсроченную фазу	0,49	0,18	

ВЫВОДЫ

1. Метод измерения фракционного резерва кровотока по данным КТ имеет высокую диагностическую значимость для выявления или исключения поражения коронарных артерий, вызывающих ишемию при пограничных стенозах, в сравнении с инвазивным измерением фракционного резерва кровотока при ангиографии, $r=0,68$ ($p<0,001$). Чувствительность, специфичность и диагностическая точность для ФРККТ составили 90,0%, 77,8%, 84,2%, соответственно. О гемодинамической значимости стеноза свидетельствовало снижение показателя ФРККТ менее 0,8.
2. Метод двухэнергетической КТ в отсроченную фазу контрастирования показал высокую корреляцию с отсроченным контрастированием при МРТ в выявлении рубцовых изменений миокарда, $r=0,88$ ($p<0,05$). Чувствительность, специфичность, диагностическая точность двухэнергетической КТ при отсроченном контрастировании при сопоставлении с МРТ в отсроченную фазу контрастирования составили 79,5%, 97,8%, 91,2%, соответственно. При этом рубцовые изменения миокарда при двухэнергетической КТ в отсроченную фазу контрастирования определялись как участки субэндокардиального или трансмурального накопления контрастного препарата в миокарде, а также по косвенным признакам, таким, как истончение (ремоделирование миокарда), жировая метаплазия, наличие пристеночных тромбов.
3. Чувствительность, специфичность и диагностическая точность моноэнергетической КТ-ангиографии при сопоставлении с МРТ в отсроченную фазу контрастирования составили 70,7%, 96,0%, 87,7%, двухэнергетической КТ в отсроченную фазу 74,2%, 97,8%, 90,0%, соответственно. При этом рубцовые изменения при моноэнергетической КТ-ангиографии определялись как субэндокардиальные или трансмуральные дефекты контрастирования миокарда.
4. Чувствительность, специфичность и диагностическая точность двухэнергетической КТ-ангиографии при сравнении с отсроченными последовательностями МРТ составили 90,5%, 95,3%, 91,9%, двухэнергетической КТ в отсроченную фазу контрастирования 85,6%, 97,9%, 93,8%, соответственно. При этом рубцовые изменения при моноэнергетической КТ-ангиографии определялись как

субэндокардиальные или трансмуральные дефекты контрастирования миокарда, а в отсроченную фазу как участки накопления контрастного препарата, соответственно.

5. При анализе данных виртуальных монохромных изображений путем построения спектральных кривых и расчета наклона кривых была выявлена статистически значимая разница значений наклонов спектральных кривых нормального и рубцово-измененного миокарда как для двухэнергетической КТ-ангиографии ($p < 0,0001$), так и для двухэнергетической КТ в отсроченную фазу контрастирования ($p < 0,0001$).

ПРАКТИЧЕСКИЕ РЕКОМЕНДАЦИИ

1. Метод расчетного определения фракционного резерва коронарного кровотока по данным КТ необходимо проводить у всех пациентов с коронарным атеросклерозом и пограничными стенозами коронарных артерий. Для расчета фракционного резерва кровотока по данным КТ необходимо повышение качества изображений. Для этого перед исследованием рекомендовано использование β -блокаторов и нитратов. С целью исключения выраженного кальциноза коронарных артерий, что является недопустимым для расчета фракционного резерва кровотока по данным КТ, рекомендовано проведение последовательностей на определение коронарного кальция до введения контрастного препарата.

2. У пациентов с хронической ИБС проведение КТ-ангиографии необходимо дополнять, при наличии технической возможности, исследованием отсроченного накопления рентгеновского контрастного препарата в миокарде с использованием двухэнергетической компьютерной томографии. Для визуализации рубцов миокарда при двухэнергетической КТ с отсроченным контрастированием рекомендуется сканирование на 7-й минуте после введения контрастного препарата с дополнительным введением около 30 мл контрастного препарата со скоростью 0,05 мл/с.

3. При проведении КТ сердца с целью выявления рубцов миокарда не рекомендуется исключение серии с отсроченным контрастированием, если КТ-ангиография проводится в моноэнергетическом режиме, так как это снижает диагностическую точность метода (чувствительность, специфичность, диагностическая точность МСКТ сердца при использовании протокола, включающего как моноэнергетическую КТ-ангиографию, так и ДЭКТ в отсроченную фазу, оказались выше, чем при моноэнергетической КТ-ангиографии без анализа данных ДЭКТ при отсроченном

контрастировании).

4. При проведении КТ сердца с целью выявления рубцов миокарда с использованием двухэнергетической КТ-агиографии не рекомендуется исключать серии с отсроченным контрастированием, так как это снижает диагностическую точность метода (чувствительность, специфичность, диагностическая точность МСКТ сердца при использовании протокола, включающего как двухэнергетической КТ-агиографию, так и ДЭКТ в отсроченную фазу оказались выше, чем при двухэнергетической КТ-агиографии без анализа данных ДЭКТ при отсроченном контрастировании).

5. При КТ сердца в двухэнергетическом режиме с целью выявления рубцов миокарда рекомендовано использовать спектральные кривые как дополнительный метод дифференцировки рубца и неизмененного миокарда.

Список опубликованных работ по теме диссертации:

1. Неинвазивная оценка фракционного резерва кровотока у пациентов с ишемической болезнью сердца по данным компьютерной томографии: первые результаты клинического применения. Сравнение с данными инвазивного измерения /**Першина Е.С.**, В.Е. Синицын, Е.А. Мершина, И.М. Архипова, С.П. Семитко, В.А. Иванов // Медицинская визуализация. -2018. –Т.22, №2. – С. 47-55. Импакт-фактор РИНЦ: 0,309

2. Оценка диагностической значимости статической перфузии в ангиографическую фазу (КТА) и отсроченного контрастирования миокарда (DECT) при двухэнергетической компьютерной томографии (ДЭКТ) в визуализации рубцовых изменений миокарда. Сравнение с отсроченным контрастированием при МРТ. / **Е.С. Першина**, В.Е. Синицын, Е.А. Мершина, М.А. Комарова, А.С. Чабан // Медицинская визуализация. -2017. –Т.21, №4. – С. 10-18. Импакт-фактор РИНЦ: 0,309

3. Delayed Dual-Energy CT (DECT) and conventional cardiac CT angiography (CCTA) in detection of chronic myocardial scar tissue: do we need delayed acquisition? Comparison with MRI. / **E. Pershina**, V. Sinitsin, E. Merzhina// J Cardiovasc Magn Reson. 2015. -17(Suppl 1). - P135.doi:10.1186/1532-429X-17-S1-P135. Импакт фактор SJR 2.29/Q1

4. Dual-energy CT (DECT) myocardial delayed enhancement (MDE) in the assessment of cardiac diseases [Electronic resource] / **E. Pershina**, V. Sinitsin, E. A. Merzhina.// European Congress of Radiology (ECR) 2017 [Official website]. www.myesr.org. doi: 10.1594/ecr2017/C-2005

5. Diagnostic performance of non-invasive fractional flow reserve (FFR) derived from coronary CT angiography in suspected coronary artery disease: single-center experience [Electronic resource] / **E. Pershina** //European

society of cardiovascular radiology congress 2017, Vienna, Austria. [Official website]. www.escr.org

6. Static myocardial Dual-Energy CT (DECT) perfusion and delayed enhancement in detection of chronic myocardial scar tissue. [Electronic resource] / **E. Pershina**, V. Sinitsyn, E. Merzhina, A. Chaban. //European society of cardiovascular radiology congress 2016, Krakow, Poland. [Official website]. www.escr.org

7. Использование двухэнергетического сканирования в оценке перфузии миокарда [Electronic resource] / **Е.С.Першина** // Материалы Конгресса Российской ассоциации радиологов. 2015, г. Москва [Official website]. www.russian-radiology.ru

СПИСОК СОКРАЩЕНИЙ

AUC – area under curve, площадь под кривой

CNR – contrast to noise ratio, соотношение контраст-шум

ROC – receiver operating characteristic, ROC-анализ

VRT – криволинейные 3D-реконструкции

ДЭКТ – двухэнергетическая компьютерная томография

ДЭКТА – двухэнергетическая компьютерная томография в артериальную фазу сканирования

ИБС – ишемическая болезнь сердца

ИМ – инфаркт миокарда

КАГ – инвазивная коронарная ангиография

КТА – компьютерно-томографическая коронарная ангиография

ЛЖ – левый желудочек

МПР (MPR) – мультипланарные реконструкции

ССЗ – сердечно-сосудистые заболевания

ФРК – фракционный резерв кровотока

ФРККТ – фракционный резерв кровотока по данным КТ