

На правах рукописи



Бахвалова Вера Александровна

**Функциональная мультиспиральная компьютерная томография коленного сустава в
диагностике патологии пателлофemorального сочленения**

14.01.13 – Лучевая диагностика, лучевая терапия

АВТОРЕФЕРАТ

диссертации на соискание ученой степени

кандидата медицинских наук

Москва – 2022

Работа выполнена в федеральном государственном автономном образовательном учреждении высшего образования Первый Московский государственный медицинский университет имени И.М. Сеченова Минздрава России (Сеченовский Университет)

Научный руководитель:

академик РАН, доктор медицинских наук,
профессор

Терновой Сергей Константинович

Официальные оппоненты:

Сергеев Николай Иванович – доктор медицинских наук, Федеральное государственное бюджетное учреждение «Российский научный центр рентгенодиагностики» Министерства здравоохранения Российской Федерации, научно-исследовательский отдел комплексной диагностики заболеваний и радиотерапии, ведущий научный сотрудник; Федеральное государственное автономное образовательное учреждение высшего образования «Российский национальный исследовательский медицинский университет имени Н.И. Пирогова» Министерства здравоохранения Российской Федерации, факультет дополнительного профессионального образования, кафедра рентгенодиагностики, профессор кафедры

Лукина Ольга Васильевна – доктор медицинских наук, доцент, Федеральное государственное бюджетное образовательное учреждение высшего образования «Первый Санкт-Петербургский государственный медицинский университет имени академика И.П. Павлова» Министерства здравоохранения Российской Федерации, кафедра рентгенологии и радиационной медицины с рентгенологическим и радиологическим отделениями, доцент кафедры; руководитель Научно-клинического центра лучевой диагностики

Ведущая организация: Федеральное государственное бюджетное учреждение «Национальный медицинский исследовательский центр травматологии и ортопедии имени Р.Р. Вредена» Министерства здравоохранения Российской Федерации

Защита диссертации состоится «21» сентября 2022 г. в 10.00 часов на заседании диссертационного совета ДСУ 208.001.06 на базе ФГАОУ ВО Первый МГМУ имени И.М. Сеченова Минздрава России (Сеченовский Университет) по адресу: 119435, г. Москва, ул. Большая Пироговская, д.6, стр. 1

С диссертацией можно ознакомиться в библиотеке ЦНМБ ФГАОУ ВО Первый МГМУ имени И.М. Сеченова Минздрава России (Сеченовский Университет) по адресу: 119034, г. Москва, Зубовский бульвар, д.37/1 и на сайте www.sechenov.ru.

Автореферат разослан «___» _____ 2022 г.

Ученый секретарь диссертационного совета,
кандидат медицинских наук



Павлова Ольга Юрьевна

ОБЩАЯ ХАРАКТЕРИСТИКА РАБОТЫ

Актуальность темы исследования

Пателлофemorальное сочленение (ПФС) является компонентом коленного сустава, имеющим сложную биомеханику и выполняющим функцию повышения эффективности четырехглавой мышцы бедра путем увеличения силы разгибательного механизма вдвое. При обычных физиологических условиях ПФС претерпевает значительную нагрузку по величине и продолжительности. Согласно данным Е.П. Бабуркиной (2013), при центрированном расположении надколенника относительно борозды блока его равнодействующая сила достигает 99 кгс. Нестабильное состояние надколенника приводит к перераспределению нагрузок в сочленении и может вызвать дисфункцию всего коленного сустава.

Патология пателлофemorального сочленения является одной из значимых проблем травматологии и ортопедии, что обусловлено сложностью и разнообразием встречающихся нозологических форм (Glaviano N.R. et al., 2015). Ввиду полиэтиологичности распространенность заболеваний ПФС достаточно высока, составляет до 33% у взрослого населения и до 45% у подростков (Smith B.E. et al., 2018; Wolfe S, et al., 2020).

Патологические изменения ПФС травматического и нетравматического характера встречаются в основном у трудоспособных людей молодой и средней возрастных групп, ведущих активный образ жизни, а также у спортсменов и военнослужащих (Smith B.E. et al., 2018), что имеет неоспоримую социальную значимость. Женщины более подвержены заболеваниям бедренно-надколенникового сочленения (Boling M. et al., 2010).

Проблема хронической нестабильности и рецидивирующих вывихов надколенника у подростков также актуальна на сегодняшний день. В России количество пациентов в возрасте 11–18 лет с заболеваниями ПФС ежегодно увеличивается более чем на две тысячи, и они имеют ограничение физической активности и уровень качества жизни в целом ниже, чем у сверстников (Авдеев А.И. и соавт., 2017).

Нестабильное состояние ПФС с наличием aberrантных векторов скольжения приводит к хондромалиции и далее к развитию пателлофemorального остеоартроза. Соответственно, ранняя диагностика патологии сочленения служит необходимым условием хорошего прогноза. Трудности диагностики патологии ПФС обуславливают выявление заболевания на более поздних стадиях и применение неадекватных методик лечения, что более чем в половине случаев приводит к развитию хронической нестабильности и необратимых дегенеративно-дистрофических изменений сочленения, и, как следствие, к снижению трудоспособности пациентов, а в отдельных случаях – к инвалидизации (Steiner T.M. 2006; Stefancin J.J. et al., 2007).

В связи с изложенным повышение эффективности диагностики патологии пателлофemorального сочленения для определения оптимальной персонифицированной тактики ведения пациентов сохраняет свою актуальность.

Степень разработанности темы исследования

Диагностика заболеваний ПФС зачастую вызывает затруднение, так как нередко пателлофemorальный болевой синдром принимается врачом ошибочно за изменение связок или менисков коленного сустава (Герасименко М.А., 2010; Акильжанов К.Р., 2018). Также это связано с тем, что оптимальный алгоритм верификации патологических изменений сочленения еще не разработан.

На сегодняшний день для диагностики патологии ПФС используется физикальный осмотр с пробами и тестами и методы лучевой диагностики. Для визуализации сочленения преимущественно применяется рентгенография и МСКТ, выполняемые в статике на стандартных углах сгибания коленного сустава. В качестве методик, дополняющих информацию о состоянии структур переднего отдела коленного сустава, используется МРТ и УЗИ. Патология бедренно-надколенникового сочленения по сути своей является динамической, а все применяемые методы объективизации пателлярного соотношения в основном статичны или частично динамичны, включая и самые современные. Исследования при согнутом коленном суставе также не лишены определенных недостатков и не всегда позволяют поставить правильный диагноз, так, например, гиперпрессия латеральной фасетки надколенника может не проявляться на стандартных углах сгибания и при расслабленной четырехглавой мышце бедра. Нераспознанные вовремя патологические изменения сочленения приводят к формированию необратимых дегенеративно-дистрофических изменений переднего отдела коленного сустава, стойкому болевому синдрому и ограничению физической активности пациентов. Соответственно, существует необходимость в разработке единого стандартизированного диагностического алгоритма обследования больных с подозрением на патологию ПФС, так как его отсутствие ведет к ошибкам при выборе тактики ведения, ухудшению эффективности лечения и прогноза качества жизни пациентов.

Цель исследования

Совершенствование лучевой диагностики у пациентов с заболеваниями пателлофemorального сочленения при помощи функциональной мультиспиральной компьютерной томографии (фМСКТ) коленного сустава.

Задачи исследования

1. Разработать методику проведения функциональной мультиспиральной компьютерной томографии коленного сустава для определения взаимоотношения структур пателлофemorального сочленения во время проведения функциональной пробы (разгибание коленного сустава).

2. Оценить диагностические возможности функциональной мультиспиральной компьютерной томографии в выявлении патологии пателлофemorального сочленения и сравнить диагностическую эффективность функциональной МСКТ, статической МСКТ и рентгенографии у данной категории пациентов.

3. Разработать протокол описания данных функциональной МСКТ коленного сустава у пациентов с подозрением на патологию пателлофemorального сочленения.

4. Определить оптимальный алгоритм лучевого обследования у пациентов с подозрением на патологию пателлофemorального сочленения.

5. Выделить степени выраженности патологических изменений пателлофemorального сочленения на основе результатов функциональной МСКТ для оптимизации выбора тактики лечения данной категории пациентов.

Научная новизна

Разработан способ диагностики (функциональная мультиспиральная компьютерная томография – фМСКТ) патологии пателлофemorального сочленения, основанный на выполнении движения в коленном суставе в момент выполнения компьютерной томографии.

Впервые изучены пространственные взаимоотношения структур сочленения и его биомеханика при одномоментном выполнении разгибания коленного сустава и томографирования в динамическом объемном режиме.

Разработан протокол оценки и описания патологических изменений сочленения по данным функциональной МСКТ у пациентов с подозрением на патологию пателлофemorального сочленения, дополненный новыми возможностями для корректного предоперационного планирования.

Предложен алгоритм лучевого обследования пациентов с определенными заболеваниями пателлофemorального сочленения.

На основе данных фМСКТ выделены степени патологических изменений при латеральной нестабильности пателлофemorального сочленения, применяемые при выборе оптимального метода лечения.

Теоретическая и практическая значимость

В представленном научном исследовании проведена оценка и сравнение диагностических возможностей лучевых методов при патологии ПФС. Предложен оптимальный алгоритм лучевого обследования для пациентов с заболеваниями пателлофemorального сочленения с использованием фМСКТ, нивелирующей недостатки статических методик и обладающей высокой диагностической эффективностью. Определены критерии оценки патологических изменений пателлофemorального сочленения при выполнении фМСКТ и предложен протокол описания данных. Выделены степени выраженности патологических изменений ПФС по данным

фМСКТ, применимые для определения оптимальной тактики ведения пациентов. Предложено использование фМСКТ для контроля эффективности лечения у пациентов с патологией ПФС.

Методология и методы исследования

Представленная к защите научно-исследовательская работа проведена с соблюдением принципов доказательной медицины и этических норм. Методология диссертационной работы предусматривала разработку дизайна исследования, определение характеристик и объема выборки для обеспечения ее репрезентативности, подбор специализированных средств для статистической обработки полученных результатов. Для выполнения исследовательской работы при обследовании пациентов использованы современные методы инструментальной диагностики.

Положения, выносимые на защиту

1. Методика функциональной мультиспиральной компьютерной томографии коленного сустава позволяет визуализировать структуры пателлофemorального сочленения непосредственно в процессе выполнения его функции и проводить полноценное обследование пациентов с подозрением на патологию пателлофemorального сочленения.

2. Функциональная МСКТ превосходит стандартные методики в диагностической эффективности при выявлении латеропозиции надколенника и гиперпрессии латеральной фасетки надколенника и может быть применена у данной категории пациентов без предварительного выполнения стандартного рентгенографического исследования коленного сустава.

3. Протокол описания функциональной МСКТ дает возможность выделить степени латеральной нестабильности и гиперпрессии латеральной фасетки надколенника, что позволяет выбрать оптимальную тактику лечения пациентов.

Связь работы с научными программами, планами, темами

Представленная диссертационная работа выполнена в соответствии с научно-исследовательской программой на кафедре лучевой диагностики и лучевой терапии института клинической медицины имени Н.В. Склифосовского ФГАОУ ВО Первый МГМУ имени И.М. Сеченова Минздрава России (Сеченовский Университет).

Внедрение результатов исследования в практику

Основные научные положения, выводы и практические рекомендации, полученные в результате проведенного исследования, внедрены в учебный процесс кафедры лучевой диагностики и лучевой терапии Института клинической медицины имени Н.В. Склифосовского ФГАОУ ВО ПМГМУ имени И.М. Сеченова Минздрава России (Сеченовский Университет), а также в лечебно-диагностическую работу отделения лучевой диагностики № 2 и травматолого-ортопедического отделения Университетской клинической больницы № 1 ФГАОУ ВО Первый

МГМУ имени И.М. Сеченова (Сеченовский Университет).

Личный вклад автора

Все результаты, представленные в диссертационной работе, самостоятельно получены автором в отделении лучевой диагностики № 2 Университетской клинической больницы № 1 Сеченовского Университета. Автор принимала непосредственное участие в планировании и проведении лучевого обследования всех 135 пациентов с подозрением на патологию пателлофemorального сочленения, включенных в исследование. Автором проанализированы и сопоставлены результаты, полученные при рентгенологических исследованиях и интраоперационно, определена диагностическая эффективность каждого из лучевых методов исследования на основе обработки данных с использованием статистических программ. В ходе исследования автором предложен оптимальный алгоритм лучевого обследования и разработан протокол описания данных фМСКТ у пациентов с заболеваниями пателлофemorального сочленения, а также дополнена семиотика патологических изменений сочленения при нарушении биомеханики.

Апробация результатов работы

Основные положения диссертации были обсуждены и доложены на конгрессе Российского общества рентгенологов и радиологов (Москва, 2017 г.), VI Евразийском конгрессе травматологов-ортопедов (Казань, 2017 г.), XI, XII, XIII, XV Всероссийском национальном конгрессе лучевых диагностов и терапевтов «Радиология» (Москва, 2017–2021 гг.), XI Всероссийском съезде травматологов и ортопедов (Санкт-Петербург, 2018 г.), XV, XVI научно-практической конференции с международным участием «Лучевая диагностика и научно-технический прогресс в ортопедии и травматологии» (Москва, 2019 г., 2021 г.).

Диссертация апробирована на совместном заседании кафедры лучевой диагностики и лучевой терапии Института клинической медицины имени Н.В. Склифосовского ФГАОУ ВО ПМГМУ имени И.М. Сеченова Минздрава России (Сеченовский Университет) и кафедры травматологии, ортопедии и хирургии катастроф Института клинической медицины имени Н.В. Склифосовского ФГАОУ ВО ПМГМУ имени И.М. Сеченова Минздрава России (Сеченовский Университет) (протокол № 9 от 15 февраля 2022 г.).

Публикации

По результатам исследования опубликовано 8 работ: 1 оригинальная научная статья в журнале, включенном в Перечень рецензируемых научных изданий ВАК при Минобрнауки России, в которых должны быть опубликованы основные научные результаты диссертаций на соискание ученой степени кандидата наук; 2 оригинальных научных статьи в изданиях, индексируемых в международной базе Scopus; 1 оригинальная научная статья в ином издании; 4 публикации в сборниках материалов международных и всероссийских научных конференций.

Соответствие диссертации паспорту научной специальности

По тематике, методам исследования (рентгенологическое исследование, мультиспиральная компьютерная томография, функциональная мультиспиральная компьютерная томография), предложенным новым научным положениям представленная диссертация соответствует паспорту научной специальности 14.01.13 – Лучевая диагностика, лучевая терапия.

Объем и структура диссертации

Диссертация изложена на 138 страницах машинописного текста, включает 23 рисунка, 13 таблиц. Диссертация состоит из введения, трех глав, заключения, выводов, практических рекомендаций, списка сокращений и списка литературы, содержащего 150 источников, из них 38 отечественных и 112 иностранных.

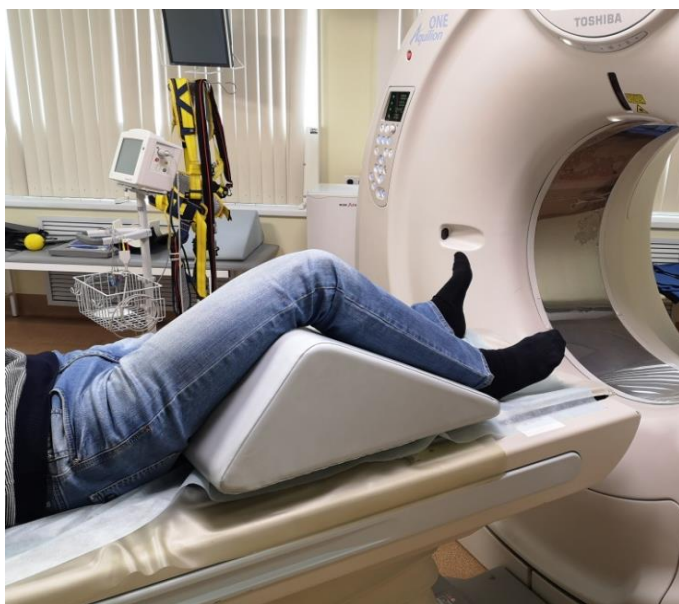
СОДЕРЖАНИЕ РАБОТЫ

Материалы и методы

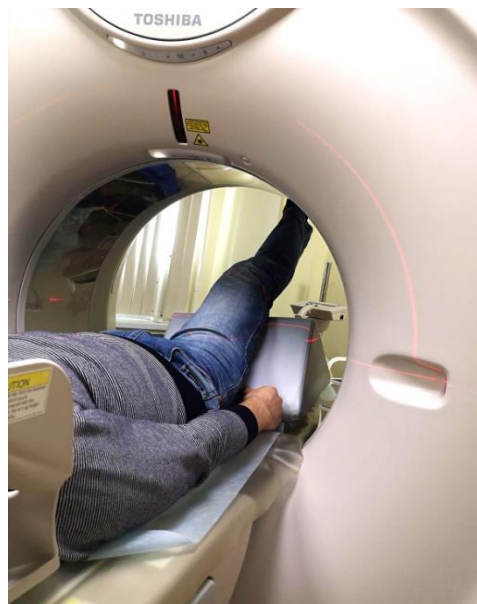Для решения поставленных задач с 2017 по 2021 годы в Университетской клинической больнице №1 ФГАОУ ВО Первый МГМУ имени И.М. Сеченова Минздрава России (Сеченовский Университет) было проведено клинико-лучевое обследование 135 пациентов в возрасте от 18 до 65 лет с подозрением на патологию пателлофemorального сочленения. Среди всех обследованных пациентов (n=135, 100%) отмечалось преобладание лиц женского пола (n=91, 67,4%) над мужским (n=44, 32,6%). Превалирующее большинство пациентов (n=85, 63%) располагалось в молодой возрастной группе от 21 до 40 лет. Клиническое обследование включало в себя подробный сбор анамнеза и жалоб, физикальный осмотр и применение специализированных тестов и проб. Среди обследованных у 26 (19,3%) пациентов симптомы, характерные для пателлофemorального синдрома, возникли после спортивной травмы (не профессиональный спорт), у 40 (29,6%) пациентов – в результате бытовой травмы, у 69 (51,1%) – без травмирующих и иных факторов. При осмотре и ортопедических пробах изменение оси нижних конечностей по типу вальгусной деформации отмечалось в 63,7% случаев (n=86), крепитация в переднем отделе коленного сустава при приседании отмечалась в 85,2% случаев (n=115), чувство неустойчивости в коленном суставе при опоре на беспокоящую ногу – в 72,6% случаев (n=98), боль в передне-латеральном отделе коленного сустава при пальпации отмечалась в 69,6% случаев (n=94), избыточная пассивная латерализация надколенника определялась в 54% случаев (n=73), положительный симптом J-признака – в 58,5% случаев (n=79). Среди обследованных пациентов, согласно данным анамнеза, предоставленной медицинской документации и осмотра, у 32 (23,7%) были определены признаки дисплазии сочленения различной степени выраженности.

Лучевое обследование включало в себя статическую рентгенографию коленного сустава в тангенциальной проекции при сгибании сустава на 45° (модифицированная методика Мерчанта), стандартную рентгенографию коленного сустава в боковой проекции при сгибании сустава на 25° , статическую МСКТ коленного сустава при сгибании на 25° , а также применение разработанной методики функциональной МСКТ (фМСКТ) коленного сустава. Первоначально отработка методики была проведена на пяти добровольцах, после чего был принят оптимальный протокол, по которому обследовались пациенты, включенные в настоящее исследование.

Функциональная МСКТ коленного сустава проводилась на аппарате Aquilion One 640 (TSX-301C), оснащенном широким детектором (160 мм), широкой апертурой гентри и активным коллиматором, что позволяет провести исследование сустава в движении, непосредственно при выполнении функции сочленения и напряженной четырехглавой мышце бедра. Укладка пациента производилась в положении лежа на спине ногами в сторону гентри, под исследуемое колено подкладывалось специальное приспособление, имеющее форму треугольной призмы, которое создавало сгибание в коленном суставе $60\text{--}65$ градусов (Рисунок 1 А, Б). После навигации с помощью лазерного луча выполнялась топограмма коленного сустава во фронтальной и сагиттальных плоскостях для разметки области исследования.



А



Б

Рисунок 1 – Фотография укладки пациента на столе томографа при выполнении функциональной МСКТ коленного сустава: А – перед выполнением исследования; Б – при выполнении разгибания коленного сустава

Учитывая трекинг надколенника, область исследования определялась минимум на 70 мм выше верхнего края надколенника на проекции во фронтальной плоскости, 75 мм левее и 30 мм выше верхне-наружного края надколенника на проекции в сагиттальной плоскости. После разметки выполнялась томография в объемном режиме с толщиной среза 0,5 мм в аксиальной

проекции, в процессе которой пациент совершал плавное разгибание в коленном суставе до максимально возможного уровня в течение 7 секунд. После томографирования производилась мультипланарная реконструкция, при необходимости – 3D-реконструкция и обработка в специализированной программе «4D-orthopedic». При предварительной отработке методики на добровольцах была проведена оценка лучевой нагрузки на пациента при проведении функциональной МСКТ коленного сустава, в том числе с использованием протокола «low dose». Качество изображений функциональной МСКТ, необходимых для построения опорных линий, измерения индексов и анализа состояния структур сочленения, было достаточным как при обычном варианте проведения, так и при протоколе со сниженной дозой. В целом, лучевая нагрузка на пациента во время проведения функциональной МСКТ коленного сустава составила в среднем 7,5 мЗв (3,4 мЗв в среднем при стандартной МСКТ, 0,5 мЗв в среднем при рентгенографии).

При анализе данных рентгенографии, статической МСКТ и фМСКТ производилась оценка смещения надколенника относительно межмышцелковой борозды блока бедра, конфигурации надколенника, латерального наклона надколенника, расположения надколенника по высоте, признаков гиперпрессии фасеток, наличия дегенеративно-дистрофических и других изменений сочленения.

После диагностического этапа из 135 пациентов 84 пациентам (62,2%) было проведено хирургическое вмешательство из стандартных артроскопических доступов в различные сроки с последующим сравнением данных лучевого обследования и артроскопии. Средний возраст у прооперированных пациентов составил $29,8 \pm 0,9$ лет, в гендерном соотношении преобладали пациенты женского пола: 58 (69%) женщин, 26 (31%) мужчин. В процессе вмешательства оценивалось изменение трекинга надколенника (наличие латеропозиции или медиализации надколенника), наличие признаков гиперпрессии фасеток, хондромалиции хряща фасеток или блока и пр.

Несмотря на то, что в дизайн исследования не входило обследование пациентов с использованием магнитно-резонансной томографии (МРТ), пациентам, которым в последующем была проведена артроскопия (n=84, 62,2%), была выполнена МРТ интересующего коленного сустава (в рамках предоперационной подготовки). Исследования проводились на аппарате MAGNETOM Skyra фирмы Siemens с напряженностью магнитного поля 3 Тесла в стандартной укладке (статическое исследование при выпрямленном коленном суставе и расслабленном квадрицепсе) и с использованием гибкой катушки. В рамках предоперационного обследования МРТ проводилась прежде всего для выявления сопутствующей патологии коленного сустава (изменения элементов связочного аппарата, синовита и др.), а также для оценки изменений структур сочленения (проявления хондромалиции, состояние удерживателей надколенника и др.).

В дальнейшем расчет и сравнение диагностической эффективности рентгенографии, МСКТ и фМСКТ, разработка протокола описания фМСКТ, выделение степеней патологических изменений пателлофemorального сочленения по результатам фМСКТ производились на основе данных группы прооперированных пациентов (n=84, 100%), у которых имелось интраоперационное подтверждение или опровержение результатов лучевого обследования.

Диагностическая эффективность рентгенографии, статической МСКТ, функциональной МСКТ изучалась и сравнивалась на основании значения основных показателей: чувствительности (Sn), точности (Ac), специфичности (Sp), рассчитываемых по стандартным формулам с использованием таблиц, в которые сводились результаты сравниваемых методик и артроскопии (референсный метод) и программы статистической обработки данных. Также дополнительно для оценки вероятности совпадения заключения сравниваемых лучевых методов с окончательным диагнозом определялись показатели прогностичности.

Результаты исследований

По данным **рентгенографии** коленного сустава в тангенциальной (косо-аксиальной) и боковой проекциях анализе рентгенограмм конфигурация надколенника по Wiberg тип I была отмечена в 13,1% случаев (n=11), тип II – в 66,7% случаев (n=56), тип III – в 20,2% (n=17). Смещение надколенника латерально относительно межмыщелковой борозды определялось у 23,8% пациентов (n=20), смещение надколенника медиально не отмечено (n=0). Избыточный латеральный наклон надколенника визуализировался у 16,7% пациентов (n=14). Сужение щели пателлофemorального сочленения в латеральном отделе до значений $\leq 2,9$ мм (учитывая среднюю толщину хрящевого покрытия (Özgen A. et al., 2017), значение щели сочленения $\leq 2,9$ мм трактовалось, как признак вероятной гиперпрессии фасетки надколенника) отмечалось у 21,4% пациентов (n=18), медиально – у 3,6% пациентов (n=3). Уплотнение и деформация блока с увеличением угла борозды (норма $138 \pm 6^\circ$) более 144° отмечалось в 32,1% случаев (n=27), причем в 21,4% случаев (n=18) это имело диспластический характер и сочеталось с асимметрией мыщелков, а в 10,7% случаев (n=9) – идиопатический характер и было связано с дегенеративными изменениями поверхности мыщелков. Угол конгруэнтности (норма $-6^\circ \pm 11^\circ$, при значениях более $+5^\circ$ – признаки латерального смещения надколенника, при значениях менее -17° – признаки медиализации надколенника) более $+5^\circ$ отмечался в 22,6% случаев (n=19), у 2,4% пациентов (n=2) отмечалось уменьшение угла менее -17° , у остальных 75% пациентов (n=63) – значения угла в диапазоне от -14° до $+1^\circ$. Значения индекса Катона-Дешампа $\geq 1,2$ и, соответственно, высоко расположенный надколенник, отмечался в 53,6% случаев (n=45), в остальных 46,4% случаев (n=39) индекс определялся в диапазоне 0,8–1,1. Дегенеративно-дистрофические изменения разной степени выраженности сочленения по данным рентгенографии отмечались в 38,1% случаев (n=32).

По данным **статической МСКТ** коленного сустава конфигурация надколенника по Wiberg тип I была отмечена в 13,1% случаев (n=11), тип II – в 58,3% случаев (n=49), тип III – в 28,6% (n=24). Смещение надколенника относительно межмышцелковой борозды оценивалось по индексу TT-TG (от английских терминов Tibial Tubercle – Trochlear Groove Distance) – индекс, обозначающий расстояние между линией, проведенной от бугристости большеберцовой кости, и линией, проведенной через заднюю межмышцелковую ямку бедра (в норме, при центрированном надколеннике относительно межмышцелковой борозды значение индекса составляет 8–13,9 мм, значения индекса ≥ 14 мм свидетельствуют о латеропозиции надколенника, значения $\leq 7,9$ мм – о медиализации надколенника). Согласно данным МСКТ смещение латерально определялось у 26,2% пациентов (n=22), причем значение индекса у данных лиц было значительно выше нормы (17 мм и более). У 73,8% (n=62) пациентов отмечались нормальные или пограничные значения индекса (10–13,9 мм), медиального смещения надколенника не выявлено (n=0). Патологический латеральный наклон надколенника оценивался по значению угла латерального наклона (норма до 15°). Увеличение угла латерального наклона надколенника более 15° отмечалось у 22,6% (n=19) пациентов. Сужение щели пателлофemorального сочленения в латеральном отделе до значений $\leq 2,9$ мм отмечалось у 23,8% пациентов (n=20), в медиальном отделе – у 2,4% пациентов (n=2). Увеличение угла борозды (норма $138 \pm 6^\circ$) более 144° было отмечено всего у 42,6% пациентов (n=36), из них у 21 пациента (25%) наблюдались признаки дисплазии блока, а у 15 пациентов (17,6%) увеличение угла связано было в основном с дегенеративными изменениями борозды и передних отделов мышцелков. Угол конгруэнтности более $+5^\circ$ отмечался в 25% случаев (n=21), у 1,2% пациентов (n=1) отмечалось пограничное значение угла -16° . Высоко расположенный надколенник (значения индекса Катона-Дешампа $\geq 1,2$) встречался в 54,8% случаев (n=46). Дегенеративно-дистрофические изменения сочленения различной степени выраженности по данным МСКТ отмечались в 41,7% случаев (n=35).

Для анализа показателей состояния ПФС по данным разработанной методики **функциональной МСКТ** производилась оценка по 20–23 сериям, каждая из которых соответствовала моменту разгибания коленного сустава с 60 – 65° сгибания до 0° сгибания (состояния полного разгибания коленного сустава при напряженном квадрицепсе). Оценка выполнялась по average-реконструкциям в трех плоскостях с толщиной среза 0,5 мм в «костном» режиме. Также дополнительно выполнялись 3D-реконструкции и обработка данных в специализированной программе «4D-orthopedic» с возможностью графического отображения и видеовизуализации для более полной информативности метода о состоянии структур ПФС.

При анализе томограмм, полученных при фМСКТ, конфигурация надколенника по Wiberg тип I была отмечена в 13,1% случаев (n=11), Wiberg тип II – в 58,3% случаев (n=49), тип III – в 28,6% (n=24). Смещение надколенника относительно межмышцелковой борозды оценивалось по

индексу ТТ-TG, аналогично статической МСКТ. Учитывая биомеханику ПФС, максимального изменения положения надколенника относительно блока следует ожидать в состоянии максимального напряжения квадрицепса (разгибания коленного сустава). Это подтвердилось и при анализе фМСКТ. Согласно данным фМСКТ увеличение индекса ТТ-TG более 14 мм и, соответственно, смещение латерально определялось у 65,5% пациентов (n=55). Изменения регистрировались на серии, соответствующей 0° сгибания (состоянию полного разгибания коленного сустава при напряженном квадрицепсе), значение индекса у данных лиц варьировало от 14 мм до 38 мм у пациента с подвывихом надколенника. У 7,1% пациентов (n=6) отмечалось уменьшение индекса ТТ-TG менее 8 мм при полном разгибании коленного сустава. В 27,4% случаев (n=23) значения индекса варьировались от 9,5 мм до 13,9 мм. Патологический латеральный наклон надколенника оценивался по значению угла латерального наклона (норма до 15°). Увеличение данного параметра по данным фМСКТ отмечено у 60,7% пациентов (n=51). При анализе серий фМСКТ было установлено, что в большинстве случаев (n=42, 50%) максимальные значения угла латерального наклона отмечались на сериях, соответствующих полному разгибанию коленного сустава, в остальных случаях (n=9, 10,7%) наибольшие значения были зарегистрированы на сериях, соответствующих 9° – 10° и 12° – 14° сгибания (округленно). У 39,3% (n=33) значения угла составили от 10 до 14,9 градусов. Сужение щели пателлофemorального сочленения в латеральном отделе до значений $\leq 2,9$ мм отмечалось у 70,2% пациентов (n=59), минимальное значение щели составило 0,5 мм. Стоит отметить, что минимальные значения расстояния между латеральной фасеткой надколенника и мышцелком были зафиксированы у 56% (n=47) на сериях, соответствующих полному разгибанию коленного сустава (0° сгибания), а у 14,3% (n=12) на сериях, соответствующих 10° \pm 2° сгибания (округленно) коленного сустава. Сужение щели до значений $\leq 2,9$ мм в медиальном отделе визуализировалось у 4,8% пациентов (n=4), во всех случаях на сериях, соответствующих полному разгибанию коленного сустава (0° сгибания). Минимальное значение щели в медиальном отделе – 1,2 мм. Значения угла борозды, соответственно, были аналогичными статической МСКТ. Угол конгруэнтности при фМСКТ оценивался на сериях, соответствующих полному разгибанию коленного сустава (при 0° сгибания, по аналогии с оценкой индекса ТТ-TG). Увеличение угла конгруэнтности более +5° отмечалось у 69% пациентов (n=58), максимальное значение угла составило +20°. В 6% случаев (n=5) отмечалось уменьшение угла менее -17°, у 25% пациентов (n=21) угол конгруэнтности определялся в диапазоне от -15° до +1°. Оценка расположения надколенника по высоте производилась на сериях, соответствующих около 25° сгибания коленного сустава. Значения индекса Катона-Дешампа $\geq 1,2$ и, соответственно, высоко расположенный надколенник, отмечался в 60,7% случаев (n=51), в 39,3% случаев (n=33) индекс определялся в диапазоне 0,8–1,19. Дегенеративно-дистрофические изменения сочленения по

данным фМСКТ были аналогичными данным статической МСКТ.

При проведении **артроскопии** в протоколах оперативного вмешательства отдельное внимание уделялось состоянию фасеток надколенника, хрящевого покрытия блока и надколенника, нарушению положения и трекинга надколенника. По данным артроскопии хондромалация надколенника (латеральной фасетки) 1 степени (по шкале Outerbridge (Outerbridge R., 1961)) была выявлена у 47,6% пациентов (n=40), хондромалация медиальной фасетки – у 3,6% пациентов (n=3). У данных пациентов хрящевое покрытие блока было интактно. Хондромалация надколенника 2 степени была выявлена у 17,9% пациентов (n=15) и только в отношении латеральной фасетки. У части этих пациентов (n=10, 11,9%) также наблюдалась хондромалация латерального отдела блока бедренной кости 1 степени. Хондромалация надколенника 3 степени была выявлена у 4,8% пациентов (n=4) и только в отношении латеральной фасетки. У всех пациентов с хондромалацией надколенника (латеральной фасетки) 3 степени наблюдалась хондромалация латерального отдела блока бедренной кости 1 степени (n=4, 4,8%). У 5 пациентов (6%) было отмечены начальные изменения хряща латеральной фасетки – локальные небольшие невыраженные зоны отека, которые были расценены как предикторы хондромалации 1 степени, но все же не отнесены к 1 степени.

При анализе всех критериев оценки состояния пателлофemorального сочленения по данным рентгенографии, статической МСКТ, функциональной МСКТ и артроскопии было вынесено заключение о наличии патологических изменений сочленения, распределение которых представлено в таблице 1.

При анализе предоперационной МРТ пациентов выделялись основные параметры, имеющие значение в оценке патологических изменений пателлофemorального сочленения, которые были выделены при изучении результатов МРТ. По данным МРТ смещение надколенника латерально относительно межмышцелковой борозды отмечалось в 21,4% случаев (n=18), избыточный латеральный наклон надколенника определялся в 17,9% случаев (n=15) (параметры оценивались визуально). Сужение щели пателлофemorального сочленения в латеральном отделе менее 2,9 мм отмечалось в 16,7% случаев (n=14). Хондромалация латеральной фасетки надколенника 1 степени определялась в 42,3% случаев (n=36). Хондромалация латеральной фасетки 2 степени отмечалась в 14,3% случаев (n=12), хондромалация латеральной фасетки 3 степени – в 3,6% случаев (n=3). Хондромалация 1 степени покрытия латерального отдела блока бедренной кости была выявлена в 14,3% случаев (n=12), все эти пациенты имели хондромалацию латеральной фасетки 2-3 степени. Хондромалация медиальной фасетки надколенника 1 степени была заподозрена у 2 пациентов (2,4%). Убедительных данных за хондромалацию покрытия медиального отдела блока получено не было. Дополнительно стоит отметить, что в 7,1% случаев (n=6) были выявлены признаки частичного

разрыва медиального удерживателя надколенника, в 46,4% случаев (n=39) были отмечены дегенеративные, «несвежие» посттравматические изменения удерживателей надколенника, связки надколенника, сухожилия квадрицепса, в 3,6% случаев (n=3) – синдром медиопателлярной складки, в 25% случаев (n=21) были выявлены дегенеративные, «несвежие» посттравматические изменения передней крестообразной связки, в 36,9% случаев (n=31) – различные изменения менисков, в 21,4% случаев (n=18) – синовит, в 17,9% случаев (n=15) – кисты Бейкера. Пациенты с признаками неполнослойного разрыва элементов связочного аппарата, повреждения менисков и синовита имели в анамнезе травму коленного сустава с относительно небольшим сроком давности (до 2,5 месяцев).

Таблица 1 – Распределение патологических изменений пателлофemorального сочленения, согласно результатам рентгенографии (Рг), статической МСКТ, функциональной МСКТ (фМСКТ) и артроскопии

Метод Патология	Рг		МСКТ		фМСКТ		Артроскопия	
	Абс. кол-во случаев	%	Абс. кол-во случаев	%	Абс. кол-во случаев	%	Абс. кол-во случаев	%
Латеропозиция надколенника	19	22,6	22	26,2	55	65,5	51	60,7
Латеральный подвывих	4	4,8	4	4,8	6	7,1	6	7,1
ГЛФ	16	19	20	23,8	59	70,2	64	76,2
Медиализация надколенника	2	2,4	0	0	6	7,1	5	6
ГМФ	3	3,6	2	2,4	4	4,8	3	3,6
Латеропозиция + ГЛФ	14	16,7	15	17,9	43	51,2	45	53,6
Медиализация + ГМФ	2	2,4	0	0	4	4,8	3	3,6
Артроз ПФС I	14	16,7	16	19	16	19	19	22,6
Артроз ПФС II	5	6	6	7,1	6	7,1	8	9,5
Всего	84	100	84	100	84	100	84	100

Диагностическая эффективность рентгенографии, МСКТ и функциональной МСКТ у пациентов с патологией пателлофemorального сочленения

Для оценки диагностической эффективности был произведен расчет чувствительности (Sn), точности (Ac) и специфичности (Sp) для каждого из методов лучевого обследования на основе интерпретации результатов истинно положительных и отрицательных, а также ложноположительных и отрицательных каждого из сравниваемых методов. При соблюдении

стандартного условия для уровня статистической значимости ($p \leq 0,05$) анализ Sn, Ac и Sp корректен для выборки $n > 30$, следовательно, оценка данных критериев производилась в отношении двух заболеваний ПФС: латеропозиция надколенника и гиперпрессия латеральной фасетки надколенника.

Показатели диагностической эффективности функциональной МСКТ оказались выше таковых показателей рентгенографии и статической МСКТ при выявлении гиперпрессии латеральной фасетки надколенника и составили для функциональной МСКТ: Sn – 90,6 %, Sp – 95%, Ac – 91,7%; для статической МСКТ: Sn – 28,1%, Sp – 90%, Ac – 42,9%; для рентгенографии: Sn – 23,4%, Sp – 95%, Ac – 40,5%.

При выявлении латеропозиции надколенника показатели диагностической эффективности функциональной МСКТ превзошли таковые показателей рентгенографии и статической МСКТ и составили для фМСКТ: Sn – 98%, Sp – 84,8%, Ac – 92,9%; для МСКТ: Sn – 41,2%, Sp – 97%, Ac – 63,1%; для рентгенографии: Sn – 33,3%, Sp – 93,9%, Ac – 57,1%.

Значения показателей диагностической эффективности лучевых методик приведены в сравнительной таблице 2.

Таблица 2 – Диагностическая эффективность (ДЭ) рентгенографии (Рг), МСКТ и фМСКТ при патологии пателлофemorального сочленения

ДЭ \ Патология	Латеропозиция надколенника			Гиперпрессия латеральной фасетки		
	Рг	МСКТ	фМСКТ	Рг	МСКТ	фМСКТ
Чувствительность (Sn)	33,3%	41,2%	98%	23,4%	28,1%	90,6%
Точность (Ac)	57,1%	63,1%	92,9%	40,5%	42,9%	91,7%
Специфичность (Sp)	93,9%	97%	84,8%	95%	90%	95%

Несмотря на то, что размер выборки не позволил провести статистический анализ и получить определенные значения показателей диагностической эффективности сравниваемых методов в отношении медиализации надколенника и гиперпрессии медиальной фасетки надколенника, в ходе работы было сформулировано высказывание в пользу того, что функциональная МСКТ более информативна при выявлении данных патологических изменений, так как превосходит статические методики по истинно положительным и ложноотрицательным результатам.

Согласно полученным результатам, статические методы (рентгенография и МСКТ) значительно уступают в диагностической эффективности функциональной МСКТ в выявлении заболеваний ПФС. Это связано в первую очередь с тем, что патология сочленения по сути своей

является динамической и при применении статических рентгенографии и МСКТ даже в состоянии сгибания коленного сустава невозможно достоверно оценить нарушение биомеханики ПФС. При фМСКТ, благодаря широкому детектору и объемному режиму, исследование сустава производится в движении, непосредственно при выполнении функции пателлофemorального сочленения и напряженной четырехглавой мышце бедра. Недостаточная информативность рентгенографии в диагностике патологии ПФС также связана с определенными аспектами методики, такими как сложность укладки и эффект суммации. Так, в 34,5% случаев (n=29) анализ взаимоотношения надколенника с межмышечковой бороздой и состояния щели сочленения по косо-аксиальным рентгенограммам ввиду недостаточной визуализации переднего отдела блока и передних отделов бугристости большеберцовой кости оказался затруднительным из-за сложности укладки, проекционных искажений и эффекта суммации. При интерпретации результатов МСКТ нивелировались эти недостатки, укладка и выполнение исследования со стороны пациента были проще. Однако, МСКТ, как и рентгенография, является статическим методом, и, несмотря на то, что выполняется в состоянии сгибания коленного сустава на 25–30°, не может дать объективных данных об истинном нарушении биомеханики сочленения и патологических изменениях, возникающих при активном трекинге надколенника и напряжении квадрицепса. МСКТ может быть информативна при выраженной нестабильности надколенника, когда проявления патологии отмечаются и в статике при сгибании в 25–30°. Например, согласно результатам настоящего исследования латеропозиция надколенника отмечалась в 26,2% случаев (n=22), но значения индекса TT-TG у данных лиц были значительно выше нормы (18 мм и более). Соответственно, в остальных случаях латеропозиции, подтвержденных интраоперационно (n=29, 34,5%), с невыраженными отклонениями индекса TT-TG, МСКТ продемонстрировала ложноотрицательные результаты. Аналогичная ситуация наблюдалась и с гиперпрессией латеральной фасетки надколенника: во всех случаях гиперпрессии по данным МСКТ (n=20, 23,8%) отмечались выраженные изменения щели ПФС, избыточный латеральный наклон надколенника (угол латерального наклона более 20°) и сочетание с латеропозицией в большинстве случаев. В остальных случаях (n=44, 52,4%), например, при небольшом латеральном наклоне или отсутствующей латеропозиции МСКТ продемонстрировала ложноотрицательные результаты. Использование функциональной МСКТ дает возможность получить подробную информацию о состоянии надколенника и блока, об их взаимоотношении на каждом этапе движения и о факторах, влияющих на стабильность сочленения. Это наделяет методику несомненными достоинствами по сравнению со статическими рентгенографическими методиками, которые используют в рутинной практике. Особенно это относится к диагностике нестабильности надколенника и гиперпрессии фасеток, так как, например, момент гиперпрессии может проявиться при угле сгибания коленного сустава, отличающемся от стандартных, а

невыраженное, но клинически значимое смещение надколенника при трекинге может определяться только при разгибании с напряжением квадрицепса. Несомненным достоинством фМСКТ при выявлении гиперпрессии фасеток надколенника является возможность регистрации непосредственного момента критического сужения щели сочленения практически при любом угле сгибания в диапазоне 0° – $60/65^{\circ}$ (сгибания) с интервалом около $2,5$ – 3° , так как при постобработке возможно получение серии из 21 ± 1 томограмм, каждая из которых соответствует конкретному углу, и на каждой доступно произвести измерения (Рисунок 2 А – 3). Так, по данным фМСКТ у 56% ($n=47$) гиперпрессия латеральной фасетки зафиксирована на сериях, соответствующих полному разгибанию коленного сустава (0° сгибания), а у $14,3\%$ ($n=12$) на сериях, соответствующих $10^{\circ} \pm 2^{\circ}$ сгибания (округленно).

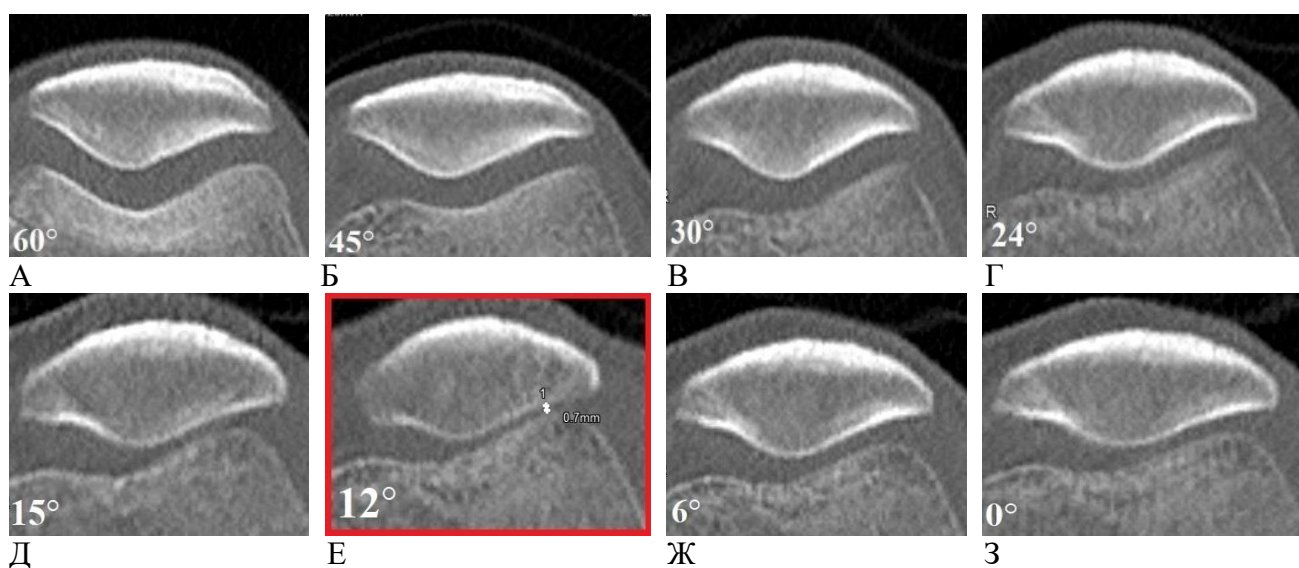


Рисунок 2 – Серия томограмм пателлофemorального сочленения в аксиальной плоскости, полученных при функциональной МСКТ коленного сустава: А – при угле сгибания сустава 60° (исходное положение); Б – при угле сгибания сустава 45° ; В – при угле сгибания сустава 30° ; Г – при угле сгибания сустава 24° ; Д – при угле сгибания сустава 15° ; Е – при угле сгибания сустава 12° (выделена красной рамкой) выявлено наименьшее значение щели пателлофemorального сочленения в латеральном отделе ($0,7$ мм) – момент непосредственной гиперпрессии латеральной фасетки надколенника; Ж – при угле сгибания сустава 6° ; З – при угле сгибания сустава 0°

На основе результатов настоящего исследования, продемонстрировавших высокую диагностическую эффективность функциональной методики, было предложено выделить степени выраженности патологических изменений сочленения по данным фМСКТ при латеральной нестабильности надколенника и гиперпрессии латеральной фасетки в зависимости от отклонения от нормы значений следующих показателей: индекса ТТ-ТГ, угла латерального наклона надколенника и размера щели ПФС в латеральном отделе. С учетом подробного анализа клинко-амнестических данных пациентов, оценки корреляции проявления дегенеративно-дистрофических изменений и выраженности латеральной нестабильности надколенника

совместно с травматологами-ортопедами были предложены рекомендации по выбору оптимальной тактики лечения при определенной степени патологического процесса на основе результатов фМСКТ (Таблица 3, Таблица 4).

Таблица 3 – Выделение степеней выраженности латеральной нестабильности пателлофemorального сочленения на основе данных функциональной МСКТ с соотношением рекомендованной тактики лечения при каждой из степеней. При 2-й степени на первом этапе возможно использование консервативных методов, при их неэффективности в течение 3-х месяцев выполняется хирургическое вмешательство

Латеральная нестабильность пателлофemorального сочленения				
Степень	0 (N)	1	2	3
Индекс TT-TG, в мм	<14	14-17,9	18-21,9	≥22
Угол наклона надколенника, в °	<15	Норма либо 15-17,9	18-24,9	≥25
Тактика лечения	-	Консервативная	Консервативная либо хирургическая	Хирургическая

Таблица 4 – Выделение степеней выраженности гиперпрессии латеральной фасетки надколенника на основе данных функциональной МСКТ с соотношением рекомендованной тактики лечения при каждой из степеней

Гиперпрессия латеральной фасетки надколенника			
Степень	0 (N)	1	2
Щель ПФС, (мм)	≥3	2,9-1,8	≥1,7
Тактика лечения	Консервативное превентивное лечение при сочетании с признаками латеральной нестабильности	Консервативная либо хирургическая при неэффективности и/или при наличии признаков хондромаляции	Хирургическая

Несмотря на то, что в дизайн и цели исследовательской работы не входила оценка диагностической эффективности МРТ при выявлении патологии пателлофemorального сочленения и сопоставление с результатами фМСКТ, в ходе исследования были получены данные, позволившие сравнить возможности МРТ и фМСКТ при гиперпрессии латеральной фасетки надколенника, что в дальнейшем дало возможность сформировать предложенный алгоритм обследования пациентов с подозрением на патологию ПФС с учетом использования не только методов рентгенодиагностики. Статическая МРТ является хорошим методом подтверждения патологии сочленения, но уже тогда, когда имеются убедительные данные,

указывающие на наличие изменения хряща фасеток или субхондральных проявлений. Результаты МРТ не позволяют лечащему врачу получить информацию о причине развития нестабильности сочленения и хондромалиции надколенника, так как не дают возможности выявить нарушение биомеханики ПФС. В то же время неоспоримо то, что данные, полученные при МРТ в случае травматического анамнеза у пациента с подозрением на патологию ПФС, необходимы травматологу-ортопеду для планирования оперативного лечения. В настоящем исследовании по данным фМСКТ гиперпрессия латеральной фасетки была отмечена у 59 пациентов (70,2%). У всех этих пациентов наличие признаков гиперпрессии было подтверждено артроскопически. По данным предоперационной МРТ признаки хондромалиции 1–3 степени латеральной фасетки были определены у 51 пациента (60,7%), что указывало на наличие гиперпрессии, у всех этих пациентов так же артроскопически подтвержден диагноз гиперпрессии. Соответственно МРТ продемонстрировала в 9,5% случаев (n=8) ложноотрицательный результат при диагностике гиперпрессии латеральной фасетки – у пациентов с начальными проявлениями заболевания (без видимых изменений хряща на момент исследования). Так же необходимо заметить, что у всех пациентов (n=15, 17,9%), имеющих 2 и 3 степень хондромалиции по данным МРТ, подтвержденной при артроскопии, данные полностью коррелировали с наличием выраженных изменений (3-я степень латеральной нестабильности и/или 2-я степень гиперпрессии (Таблица 3, Таблица 4)), выявленных при фМСКТ коленного сустава. Таким образом, данное исследование дало возможность сформулировать предположение, что фМСКТ имеет преимущество в сравнении с МРТ в диагностике изменений на самой ранней стадии при гиперпрессии латеральной фасетки надколенника (без видимых при МРТ проявлений хондромалиции).

В ходе анализа полученных результатов был сформирован оптимальный протокол описания данных у пациентов с подозрением на патологию пателлофemorального сочленения, включающий оценку основных индексов и параметров, характеризующих взаимоотношение надколенника и блока, и определение степеней патологических изменений.

Полученные показатели диагностической эффективности фМСКТ, выделение степеней выраженности изменений сочленения по данным фМСКТ, а также сравнительный анализ с результатами МРТ позволили предложить алгоритм обследования пациентов с подозрением на патологию ПФС на этапе выбора тактики лечения с учетом использования не только методов рентгенодиагностики (Рисунок 3).

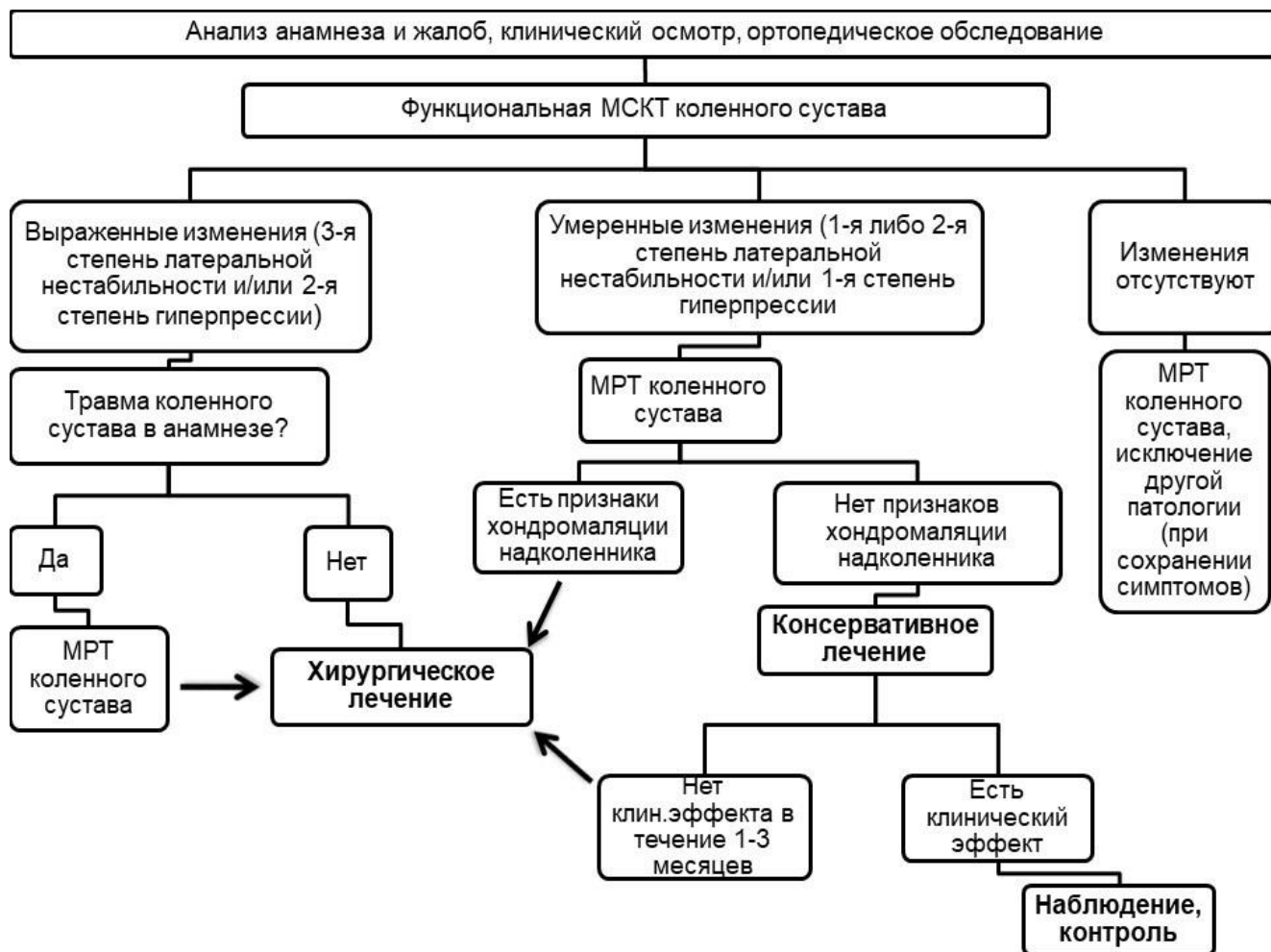


Рисунок 3 – Алгоритм лучевого обследования пациентов с подозрением на патологию пателлофemorального сочленения на этапе выбора тактики лечения

Согласно алгоритму, пациентам с подозрением на патологию пателлофemorального сочленения функциональная МСКТ может быть выполнена без предварительного проведения стандартного рентгенографического исследования коленного сустава (в случае наличия технического оснащения и опытного персонала). Полученные дополнительные данные в отношении результатов МРТ и фМСКТ при выраженных изменениях ПФС позволили сформулировать предположение, что при наличии 3-й степени латеральной нестабильности и/или 2-й степени гиперпрессии латеральной фасетки по данным фМСКТ при отсутствии травмы коленного сустава в анамнезе, невозможности выполнения исследования (например, при технических проблемах или клаустрофобии пациента) допустимо отказаться от проведения МРТ коленного сустава.

Разработанная методика фМСКТ коленного сустава с предложенным протоколом описания и выделением степеней выраженности патологических изменений может успешно использоваться как на этапе постановки диагноза и выбора тактики ведения пациентов, так и на этапе оценки эффективности хирургического или консервативного лечения. После анализа

результатов настоящего исследования с изложением в разработанном протоколе была пересмотрена тактика планируемого лечения 11,9% пациентов (n=16) – изменена с консервативной на хирургическую.

Учитывая все выше описанные преимущества, новая методика может быть направлена на совершенствование оказания медицинской помощи категории пациентов с патологией переднего отдела коленного сустава с целью ранней неинвазивной диагностики заболеваний пателлофemorального сочленения, что в дальнейшем позволит не только уменьшить частоту хронизации процесса и улучшить качество жизни пациентов, но и потенциально может способствовать снижению случаев потери трудоспособности и инвалидизации населения.

ВЫВОДЫ

1. Методика функциональной мультиспиральной компьютерной томографии (фМСКТ) коленного сустава позволяет проводить полноценное обследование пациентов с патологией пателлофemorального сочленения и получить дополнительную диагностическую информацию о состоянии структур сочленения при незначительном увеличении лучевой нагрузки (7,5 мЗв в среднем при фМСКТ относительно 3,4 мЗв в среднем при стандартной МСКТ и 0,5 мЗв в среднем при рентгенографии).

2. Функциональная МСКТ значительно превосходит ($S_n=90,6\%$, $S_p=95\%$, $A_c=91,7\%$) стандартные методики в диагностической эффективности при выявлении гиперпрессии латеральной фасетки надколенника (МСКТ – $S_n=28,1\%$, $S_p=90\%$, $A_c=42,9\%$, рентгенография – $S_n=23,4\%$, $S_p=95\%$, $A_c=40,5\%$ соответственно).

3. Функциональная МСКТ превосходит ($S_n=98\%$, $S_p=84,8\%$, $A_c=92,9\%$) стандартные методики в диагностической эффективности при выявлении латеропозиции надколенника (МСКТ – $S_n=41,2\%$, $S_p=97\%$, $A_c=63,1\%$, рентгенография – $S_n=33,3\%$, $S_p=93,9\%$, $A_c=57,1\%$ соответственно)

4. Применение функциональной МСКТ в диагностике патологии пателлофemorального сочленения с формированием данных по разработанному протоколу (с определением степеней выраженности патологических изменений) позволяет изменить тактику лечения не менее 10% пациентов.

ПРАКТИЧЕСКИЕ РЕКОМЕНДАЦИИ

1. Пациентам с подозрением на патологию пателлофemorального сочленения функциональная МСКТ может быть выполнена без предварительного проведения стандартного рентгенографического исследования коленного сустава в случае наличия опытного персонала.

2. Описание и интерпретация результатов функциональной МСКТ коленного сустава у пациентов с подозрением на патологию пателлофemorального сочленения должны проводиться согласно разработанному протоколу с выделением степеней выраженности патологических изменений.

СПИСОК РАБОТ, ОПУБЛИКОВАННЫХ ПО ТЕМЕ ДИССЕРТАЦИИ

1. Терновой С.К., Серова Н.С., **Бахвалова В.А.**, Бабкова А.А., Лычагин А.В., Тарабарко И.Н. Функциональная мультиспиральная компьютерная томография в диагностике нестабильности коленного сустава на до- и послеоперационном этапах лечения. // Материалы VI Евразийского конгресса травматологов-ортопедов, Казань: сборник материалов конференции под общей ред. Ахтямова И. Ф. – Спб.: Альта Астра, 2017. – С.38

2. **Бахвалова В.А.**, Терновой К.С. Применение функциональной мультиспиральной компьютерной томографии в планировании и оценке хирургического лечения при патологиях коленного сустава. // Материалы V съезда врачей лучевой диагностики и лучевой терапии Сибирского федерального округа / под ред. П.В. Селиверстова. – Иркутск: ИНЦХТ. – С.8

3. Терновой С.К., Серова Н.С., **Бахвалова В.А.**, Бабкова А.А., Лычагин А.В., Тарабарко И.Н. Возможности функциональной мультиспиральной компьютерной томографии в планировании и оценке хирургического лечения при патологиях коленного сустава. // Материалы XI Всероссийского съезда травматологов-ортопедов 2018: в 3 т. – Санкт-Петербург: VVM Publishing Ltd, 2018. – Т.1. – С. 222-223

4. **Бахвалова В.А.**, Терновой С.К., Серова Н.С. Лучевая диагностика патологий пателлофemorального сочленения. // **Медицинская визуализация**. 2018; 22 (4): 65–76. DOI: 10.24835/1607-0763-2018-4-65-76 [ВАК]

5. Лычагин А.В., Рукин Я.А., Захаров Г.Г., Серова Н.С., **Бахвалова В.А.**, Диллон Х.С. Функциональная компьютерная томография для диагностики расшатывания эндопротеза коленного сустава. // **REJR** 2018; 8(4):134-142. DOI:10.21569/2222-7415-2018-8-4-134-142 [Scopus]

6. **Бахвалова В.А.**, Терновой С.К., Серова Н.С., Лычагин А.В. Возможности функциональной мультиспиральной компьютерной томографии в диагностике и планировании хирургического лечения патологий переднего отдела коленного сустава. Материалы XIII Всероссийского национального конгресса лучевых диагностов и терапевтов Радиология 2019. – Москва: МЕДИ Экспо, 2019. – С.205

7. Терновой С.К., Серова Н.С., **Бахвалова В.А.**, Лычагин А.В., Липина М.М. Возможности функциональной мультиспиральной компьютерной томографии коленного сустава в диагностике патологии пателлофemorального сочленения. // **REJR** 2020; 10(2):129-139.

DOI:10.21569/2222-7415-2020-10-2-129-139 [Scopus]

8. Терновой С.К., Серова Н.С., Лычагин А.В., Бахвалова В.А., Липина М.М. Результаты применения нового протокола функциональной мультиспиральной компьютерной томографии у пациентов с латеральной нестабильностью надколенника и гиперпрессией латеральной фасетки. // Кафедра травматологии и ортопедии. 2020; 3 (41): 63-68. DOI: 10.17238/issn2226-2016.2020.3.63-68

СПИСОК СОКРАЩЕНИЙ И УСЛОВНЫХ ОБОЗНАЧЕНИЙ

ПФС – пателлофemorальное сочленение;

МСКТ – мультиспиральная компьютерная томография;

фМСКТ – функциональная мультиспиральная компьютерная томография;

КТ – компьютерная томография;

РГ, Rg – рентгенография;

МРТ – магнитно-резонансная томография;

УЗИ – ультразвуковое исследование;

УКБ – университетская клиническая больница;

ГЛФ – гиперпрессия латеральной фасетки надколенника;

ГМФ – гиперпрессия медиальной фасетки надколенника;

Кол-во – количество;

Абс. – абсолютное число;

Ac – точность;

Sn – чувствительность;

Sр – специфичность;

ТТ-ТГ – индекс смещения надколенника относительно межмышечковой борозды (от английских терминов Tibial Tubercle –Trochlear Groove Distance – расстояние бугристость большеберцовой кости - блоковая борозда).